

# 74º

# PIERINI

**Curso Intensivo de Perfeccionamiento  
Dermatológico para Graduados**

**“Prof. Dr. Luis E. Pierini”**

**Del 11 al 14 de noviembre de 2025**

**Palais Rouge**

Salguero 1441  
Ciudad Autónoma de Buenos Aires  
Argentina



**SOCIEDAD ARGENTINA DE DERMATOLOGÍA**

LANZAMIENTO

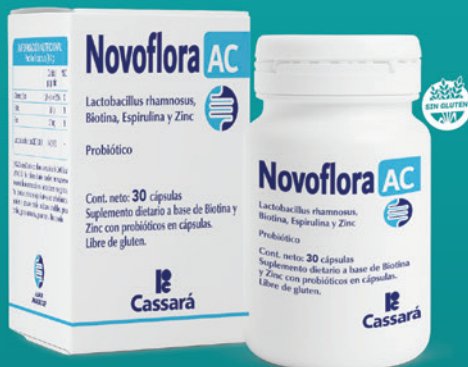# LA CIENCIA EN TU PIEL

# Novoflora

## Novoflora AC

L. rhamnosus, Espirulina

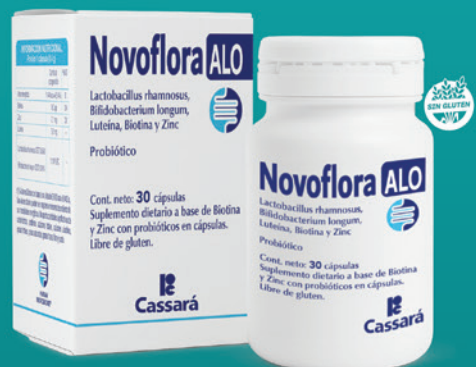ACNÉ



## Novoflora ALO

L. rhamnosus, Bifidobacterium longum

ALOPECIA AREATA



ESTUDIOS CLÍNICOS



LÍNEA DE PROBIÓTICOS  
CON ESTUDIOS CLÍNICOS  
DE EFICACIA

ESTUDIOS CLÍNICOS



**Cassará**



**Iruxol**<sup>®</sup>  
colagenasa-cloranfenicol

# DESDE EL PRINCIPIO AL FIN

**IRUXOL**, TRATAMIENTO DE **ÚLCERAS, QUEMADURAS, ESCARAS Y HERIDAS** DE DIFERENTE ORIGEN Y LOCALIZACIÓN<sup>1</sup>

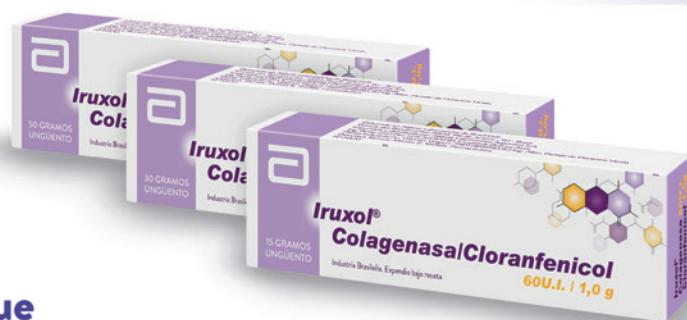## ¿PARA QUÉ TIPO DE HERIDAS PUEDE UTILIZARSE LA COLAGENASA?<sup>1,2</sup>

Iruxol está indicado para el **desbridamiento enzimático de heridas** independientemente de su origen y localización. La **colagenasa** provee un continuo y activo efecto de **desbridamiento** con alta especificidad por el colágeno desnaturalizado en diferentes tipos de heridas:

- **Úlceras por presión**
- **Úlceras de pie diabético**
- **Úlceras venosas**
- **Quemaduras de varios tipos**
- **Cualquier otro tipo de herida que necesite un desbridamiento efectivo.**

UN EFECTIVO DESBRIDAMIENTO AYUDARÁ A UNA **CORRECTA EVOLUCIÓN**, YA QUE REDUCE LA FASE INFLAMATORIA Y FAVORECE LA FASE PROLIFERATIVA EN LA CURACIÓN DE HERIDAS.<sup>2</sup>

Un desbridamiento incompleto entorpece la buena evolución de la herida, aumenta la incidencia de contaminación e infección, prolongando y retrasando la cascada de eventos en las distintas fases de la cicatrización.



### PRESENTACIÓN

Ungüento x 15 gr  
Ungüento x 30 gr  
Ungüento x 50 gr



VER  
PROSPECTO  
IRUXOL

**BIBLIOGRAFÍA** 1. Último prospecto de Iruxol aprobado por ANMAT. 2. Wound Bed Preparation and the Role of Enzymes: A Case for Multiple Actions of Therapeutic Agents. Vicent Falanga, MD. Disclosures Wounds. 2002; 14(2).

**EXCLUSIVO PARA PROFESIONALES DE LA SALUD.**

Bibliografía disponible a pedido en departamento médico de Abbott. [www.medicine.abbott/ar](http://www.medicine.abbott/ar)

**Abbott**

# PerPiel

Cambia tu vida  
y tu piel

HASTA  
**50% OFF**  
**BD** BONOSDERMO  
www.bonosdermo.com.ar



Limpieza facial

Hidratación facial



Hidratación corporal

per.piel perpiel www.perpiel.com

Una PerPiel para cada necesidad de la piel.

mesoestetic.argentina

info@andremasy.com

## mesoestetic® Peeling de verano

Aprobados por ANMAT

mesopeel  
periocular



mesopeel  
jessner



mesopeel  
melanostop tran3x

André Masy



# LAZAR

SÍMBOLO DE CONFIANZA

## Línea Dermatológica

**Dermotopic®**  
Adapaleno  
Clindamicina **Clin**

Clínicamente activo en acné

**Alerfedine®**  
FEXOFENADINA

**Dapsogel®**  
DAPSONA 7,5%

**Miquimod®**  
Imiquimod

**Arzimol®**  
CREMA  
Acido Fusídico

**DEHORAT® B**  
Desloratadina - Betametasona

**MUPAX®**  
MUPIROCINA

**Arzimol® B**  
Acido Fusídico - Betametasona

**Dermotopic®**  
GEL | Adapaleno

**MUPAX® H**  
MUPIROCINA / HIDROCORTISONA

**ATARAXONE®**  
HIDROXICINA

**Dermotopic® Duo**  
Adapaleno  
Peróxido de Benzoilo

**Nexpecil®**  
LIMECICLINA

**CETIZINE®**  
CETIRIZINA

**FUNGO NAIL®**  
Efinaconazol

**Röxederm®**  
METRONIDAZOL 1%

**CETIZINE® L**  
LEVOCETIRIZINA

**FUNGOCINA®**  
FLUCONAZOL

**Salvicután®**  
CLOBETASOL  
CREMA

**Criborol®**  
Crisaborol

**FUNGUEAL®**  
TERBINAFINA

**Tacroderm®**  
Tacrolimus  
UNGÜENTO DÉRMICO

**Cutanit®**  
CALCIPOTRIOL

**LAZAR-CORT®**  
Valerato de Betametasona

**Xiclovir®**  
Aciclovir

**Cutanit® B**  
CALCIPOTRIOL  
BETAMETASONA

**LAZAR-CORT  
complex**  
Betametasona - Miconazol - Gentamicina

**Xiclovir® H**  
Aciclovir | Hidrocortisona

*Por una Piel Sana*

**LAZAR**  
SÍMBOLO DE CONFIANZA

Dr. LAZAR y Cía. S.A.Q. e I. : Av. Vélez Sársfield 5853/5855  
B1605EPI • Munro • Bs. As. • Tel. 5550-2900 lín. rot.  
[www.lazar.com.ar](http://www.lazar.com.ar) • e-mail: [info-lazar@lazar.com.ar](mailto:info-lazar@lazar.com.ar)



# DIAGNÓSTICO DE ENFERMEDADES AMPOLLARES AUTOINMUNES



1124980506



115275 6376



info@laboratorioquedel.com.ar



www.laboratorioquedel.com.ar



## ROQUEL

LABORATORIO ANÁLISIS CLÍNICOS




### NOS ESPECIALIZAMOS EN EL DIAGNÓSTICO SEROLÓGICO DE ENFERMEDADES AMPOLLARES AUTOINMUNES.

Grupo de enfermedades **autoinmunes** órgano-específicas caracterizadas por la **formación de autoanticuerpos contra proteínas estructurales de la piel**, las cuales permiten el contacto célula-célula de queratinocitos en la epidermis, y también la adhesión entre dermis y epidermis.

Se diferencian en cuatro grandes **grupos:**

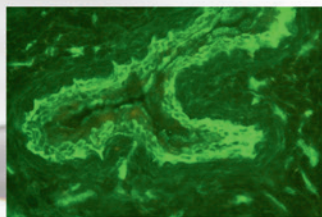
Pénfigoides  
Pénfigos (incluido el paraneoplásico)  
Epidermólisis ampollar adquirida (EBA)  
Dermatitis herpetiforme (DH)



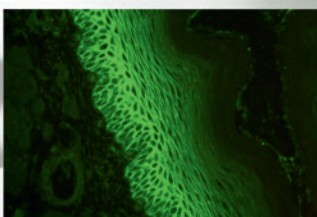
### DETERMINACIONES

**Panel de autoanticuerpos para enfermedades ampollares autoinmunes**


(Anti DSG 1 -DSG 3 – BP180 – BP230 – Envoplaquina – Col. VII).



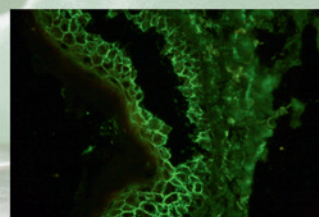
Detección de Ac. Anti Piel en **vejiga de rata**.



Detección de Ac. Anti Piel en **esófago de mono**.



Biopsia de piel para detección de Ac. Anti Piel con **técnica de Salt Split**.



**Biopsia de piel** para detección de Ac. Anti Piel.

**MÁS DE 15 AÑOS COLABORANDO CON LOS PRINCIPALES SERVICIOS  
DE DERMATOLOGÍA DEL PAÍS.**







## Comité Organizador

Curso Intensivo de Perfeccionamiento  
Dermatológico para Graduados

**“Prof. Dr. Luis E. Pierini”**

**Del 11 al 14 de noviembre de 2025**

**Director Consulto**

Dr. Hugo Cabrera

**Directores**

Dra. Gabriela Bendjuia, Dra. Patricia Della Giovanna, Dr. Julio Gil,  
Dra. Cecilia Ventrice

**Coordinadores**

Dra. María Victoria Cordo, Dr. Martín Lorient, Dra. Cristina Pascutto,  
Dr. Osvaldo Stringa

**Comité Asesor**

Dr. Carlos Bianchi, Dra. Emilia Cohen Sabban, Dr. Esteban Maronna

**Secretarias**

Dra. Paula Enz, Dra. Olga Forero, Dra. Juliana Martínez del Sel,  
Dra. María Stringa



# Comisión Directiva de la SAD

## *Presidente*

**Dra. Viviana Leiro**

## *Vicepresidente*

**Dra. Ana Clara Torre**

## *Secretario General*

**Dr. Mauro M. Coringrato**

## *Prosecretaria General*

**Dra. María Valeria Angles**

## *Secretaria Científica*

**Dra. María Victoria I. Cordo**

## *Prosecretaria Científica*

**Dra. Emilia N. Cohen Sabban**

## *Tesorera*

**Dra. Cristina B. Pascutto**

## *Protesorero*

**Dr. Julio Gil**

## *Secretaria de Actas*

**Dra. Cecilia Ventrice**

## *Vocales Titulares*

**Dr. Marcelo G. Label**

**Dr. Luis D. Mazzuoccolo**

**Dra. Ana Karina Ochoa**

**Dra. María de los Ángeles Aredes**

**Dra. Gabriela Bendjua**

**Dr. Bernardo Carlos Kantor**

## *Vocales Suplentes*

**Dra. Mariana J. Martínez**

**Dr. Luis A. Bollea Garlatti**

**Dra. Gisela Vaglio Giors**

**Dra. María Inés Hernández**

**Dra. María Rosario Peralta**

## *Órgano de Fiscalización*

### *Titulares*

**Dr. Ítalo R. Aloise**

**Dra. Liliana Olivares**

**Dra. Mirta Fortino**

### *Suplentes*

**Dra. Sonia Rodríguez Saa**

**Dr. Eduardo De Carli**

## *Directora de Educación Médica*

**Dra. Marta La Forgia**

## *Directora de Relaciones con la comunidad e internacionales*

**Dra. Andrea Santos Muñoz**

## *Directores de prensa y difusión*

**Dr. Hernán Staiger**

**Dra. Cecilia Ventrice**

## *Presidentes de Secciones*

### *Sección Bahía Blanca*

**Dr. Ariel Becares**

### *Sección Bonaerense*

**Dra. María Belén Marcaccio**

### *Sección Catamarca*

**Dra. Josefina Gramajo**

### *Sección Chaco*

**Dra. Viviana L. Escobar Solari**

### *Sección Comahue*

**Dra. Celina Carranza**

### *Sección Córdoba*

**Dra. Anahí Bringas**

### *Sección Corrientes*

**Dra. María Florencia Núñez Camelino**

### *Sección Formosa*

**Dra. Tatiana Maricel Sosa**

### *Sección Jujuy*

**Dra. Guadalupe Rodríguez Prados**

### *Sección La Plata*

**Dra. Ana Karina Ochoa**

### *Sección Litoral*

**Dra. Gisele Patriarca**

### *Sección Mar del Plata*

**Dr. Maximiliano Picco**

### *Sección Mendoza*

**Dra. Fabiola Díaz D'Aquaro**

### *Sección Misiones*

**Dra. María José Corsi**

### *Sección Patagonia Austral*

**Dra. Carolina Baztan**

### *Sección Rosario*

**Dr. Ramón Fernández Bussy (h)**

### *Sección Salta*

**Dra. Carolina Ledesma**

### *Sección San Juan*

**Dra. Yamila Amicarelli**

### *Sección San Luis*

**Dra. Noelia Bau**

### *Sección Santiago del Estero*

**Dra. María Cristina Antonini**

### *Sección Tucumán*

**Dra. Beatriz Gómez**





## Invitados Especiales




### **Dr. Arnaldo Aldama (Paraguay)**

- Profesor Titular de Dermatología Facultad de Ciencias Médicas, Universidad Nacional de Asunción
- Jefe del Servicio de Dermatología de los Hospitales de Clínicas y Nacional
- Expresidente de la Reunión Anual de Dermatólogos Latinoamericanos (RADLA)
- Maestro de la Dermatología Ibero-latinoamericana
- Miembro Honorario de la Sociedad Argentina de Dermatología




### **Dra. Margarita María Velásquez Lopera (Venezuela)**

- Médica Dermatóloga
- Doctorado en Inmunología
- Jefa del posgrado de Dermatología de la Universidad de Antioquia
- Miembro de la Academia de Medicina de Medellín
- Editora de la Revista de Asocolderma
- Miembro del grupo Colpsor



### **Dr. Francisco Tausk (Estados Unidos)**

- Profesor de Dermatología, Alergia e Inmunología y Reumatología, Universidad de Rochester, Nueva York
- Director del Centro de Psoriasis, Universidad de Rochester, Nueva York
- Codirector de Psicodermatología, Universidad de Rochester, Nueva York
- Exprofesor adjunto de Dermatología y Neurociencias, Universidad de Johns Hopkins



### **Dr. Antonio Torrelo (España)**

- Experto en Dermatología Pediátrica
- Jefe del Departamento de Dermatología, Hospital Infantil del Niño Jesús, Madrid
- Expresidente de la Sociedad Europea de Dermatología Pediátrica, del Comité Internacional de Dermatología Pediátrica y de la Sociedad Internacional de Dermatología Pediátrica



## Editorial

### **Estimados colegas y amigos:**

Este editorial quiere simplemente brindar un mensaje de bienvenida para compartir con todos ustedes nuestro muy querido “74º Curso “Pierini”.

Como siempre, queremos agradecer a todos los integrantes de los Servicios de Dermatología del Área Metropolitana de Buenos Aires (AMBA) cuya participación resalta su laboriosidad, el espíritu colaborativo e integrador de este Curso.

También a la industria farmacéutica, que ofrece su apoyo, y por supuesto a la Sociedad Argentina de Dermatología, nuestra Institución Madre.

Amigos, es nuestro deseo que podamos disfrutar, como viene ocurriendo desde hace más de 74 años, de nuestro querido “Pierini”.

***Comité Organizador “Curso Pierini”***





# Tabla de Contenidos

Comité Organizador .....	1
Comisión Directiva .....	2
Invitados Especiales .....	3
Editorial .....	4
Cronograma .....	6
Información general .....	9
"El Pierini": Reseña Histórica .....	10
Programa Científico 74º Curso Pierini .....	12
Posters electrónicos.....	49

## Registros legales

**Propietaria de la Revista:** Sociedad Argentina de Dermatología Asociación Civil (SAD). [www.sad.org.ar](http://www.sad.org.ar)  
Domicilio Legal de la Revista: Av. Callao 852, 2º piso (C1023AAO), Ciudad Autónoma de Buenos Aires, Argentina. Tel.: (+54 11) 4815-4649 int 105.

## Editorial: Lugones Editorial©

Director: Facundo Lugones. Socia: Lic. María Fernanda Cristoforetti. Diseñadora Gráfica: Marisa Kantor  
Curapaligüe 202, 9º piso, ofic. B (C1406DAP), Ciudad Autónoma de Buenos Aires, Argentina.  
Tel.: (54-11) 4782-5600. E-mail: [administracion@lugones.com.ar](mailto:administracion@lugones.com.ar) [www.lugoneseditorial.com.ar](http://www.lugoneseditorial.com.ar)

**Imprenta:** Lugones Editorial© de Editorial Biotecnológica S.R.L. Curapaligüe 202, 9º piso, ofic. B (C1406DAP), Ciudad Autónoma de Buenos Aires, Argentina

**La presente edición está impresa en papel libre de cloro**

# Cronograma

Hora	Martes 11/11	Miércoles 12/11	Jueves 13/11	Viernes 14/11
Mañana	<p><b>8.00 a 9.00</b> (Secretaría, PB) Acreditación/inscripción</p> <p><b>9.00</b> (Auditorio A+B+C, 2° piso) <b>Bienvenida y palabras de apertura:</b> Patricia Della Giovanna, Ana Clara Torre</p> <p><b>9.05 a 12.00</b> (Auditorio A+B+C, 2° piso) <b>Presentación y discusión de pacientes</b> Coordinadores: Mirta Fortino, Mario A. Marini, Esteban Maronna, Cecilia Ventrice Secretarías: Mariela Alonso, Myriam Dahbar, Andrea Soto Panel de Expertos: Ramón Fernández Bussy, Liliana Olivares</p> <p><b>Hospital Churruca Visca.</b> <i>Silvana León</i> <b>Hospital General de Agudos Dr. T. Álvarez.</b> <i>María Laura García Bazarra</i> <b>Hospital Británico.</b> <i>Gabriel Noriega</i> <b>Hospital General de Agudos Dr. C. Argerich.</b> <i>Vicenta Neglia</i> <b>Hospital General de Agudos I. Pirovano.</b> <i>Mariana Jorge</i> <b>Hospital de Clínicas José de San Martín.</b> <i>Graciela Manzur</i></p> <p><b>12.00 a 12.30</b> (Auditorio A+B+C, 2° piso) <b>Teleconferencia “Prof. Dr. Julio M. Borda”:</b> <i>Paniculitis en la infancia</i> Disertante: Antonio Torrelo Presidente: Eugenia Abad</p>	<p><b>8.30 a 9.00</b> (Auditorio A+B+C, 2° piso) <b>¿Qué pasó con...?</b> Coordinadoras: Paula Enz, María Stringa</p> <p><b>9.00 a 12.00</b> (Auditorio A+B+C, 2° piso) <b>Presentación y discusión de pacientes</b> Coordinadores: Hugo Cabrera, Patricia Della Giovanna, Sandra García Secretarías: Natalia Aragón, Roxana Di Gaeta, María Sol Fernández Venegas, María Laura Mauri Panel de expertos: Manuel Giménez, Fernando Stengel</p> <p><b>Hospital General de Agudos F. Santojanni.</b> <i>Ada Vaccarezza</i> <b>Hospital Interzonal General de Agudos Eva Perón.</b> <i>Cintia Arias</i> <b>Hospital Interzonal General de Agudos Presidente Perón.</b> <i>Cristina Cantagallo</i> <b>Hospital Nacional Prof. A. Posadas.</b> <i>Patricia Della Giovanna</i> <b>Hospital Municipal de Oncología Marie Curie.</b> <i>Beatriz Cornes</i> <b>Hospital Zonal General de Agudos Dr. C. Bocalandro.</b> <i>María Gabriela Plaza</i></p> <p><b>12.00 a 12.30</b> (Auditorio A+B+C, 2° piso) <b>Conferencia “Prof. Dr. Sergio Stringa”:</b> <i>Farmacodermias graves</i> Disertante: Arnaldo Aldama Presidente: Miguel Mazzini</p>	<p><b>8.30 a 9.00</b> (Auditorio A+B+C, 2° piso) <b>¿Qué pasó con...?</b> Coordinadoras: Paula Enz, María Stringa</p> <p><b>9.00 a 12.00</b> (Auditorio A+B+C, 2° piso) <b>Presentación y discusión de pacientes</b> Coordinadores: Gabriela Bendjui, Emilia Cohen Sabban, Osvaldo Stringa, Javier Anaya Secretarías: Agustina Ghilioni, María Stringa, María Inés Muzzio Panel de expertos: Mario Marini, Ricardo Galimberti</p> <p><b>Instituto de Investigaciones Médicas Dr. A. Lanari.</b> <i>Emilia Cohen Sabban</i> <b>Hospital General de Agudos Dr. J.M. Ramos Mejía.</b> <i>David Muhafra, Gabriela Bendjui</i> <b>Hospital Municipal Central de San Isidro Dr. M.A. Posse.</b> <i>Andrea Giuliani</i> <b>Hospital Nacional Dr. B. Sommer.</b> <i>Yamila Schinca</i> <b>Hospital General de Agudos Dr. C. Durand.</b> <i>Rosana Lago</i> <b>Hospital Italiano de La Plata.</b> <i>Rosa Marconi</i> <b>Hospital General de Agudos B. Rivadavia.</b> <i>Mirtha Morichelli</i></p> <p><b>12.00 a 12.30</b> (Auditorio A+B+C, 2° piso) <b>Conferencia “Prof. Dr. Alejandro Cordero”:</b> <i>La piel en la adolescencia</i> Disertante: Margarita Velásquez Presidente: Ricardo Achenbach</p>	<p><b>8.30 a 9.00</b> (Auditorio A+B+C, 2° piso) <b>¿Qué pasó con...?</b> Coordinadoras: Paula Enz, María Stringa</p> <p><b>9.00 a 12.00</b> (Auditorio A+B+C, 2° piso) <b>Presentación y discusión de pacientes</b> Coordinadores: Julio Gil, Margarita Larralde, Viviana Leiro, Graciela Sánchez Secretarías: Andrés Label, Eliane Meirovich, Karen Ginzburg Panel de expertos: Alejandro Ruiz Lascano, Mercedes Hassan</p> <p><b>Hospital de Infecciosas Dr. F. Muñiz.</b> <i>Viviana Leiro</i> <b>Hospital Italiano de Buenos Aires.</b> <i>Luis Mazzuoccolo</i> <b>Hospital San Roque de Gonnet.</b> <i>Rocío Raffaelli</i> <b>Hospital Alemán.</b> <i>Margarita Larralde</i> <b>Hospital General de Agudos Dr. J.M. Penna.</b> <i>Sergio Carbia</i></p> <p><b>12.00 a 12.30</b> (Auditorio A+B+C, 2° piso) <b>Conferencia “Prof. Dr. David Grinspan”:</b> <i>Paciente con prurito o disestesias: cuando nada funciona, ¿qué hacemos?</i> Disertante: Francisco Tausk Presidente: Marcelo Label</p>
	<p><b>10.30 a 11.00 y 15.45 a 16.15:</b> Intervalos 1° piso</p>			



# Cronograma

Hora	Martes 11/11	Miércoles 12/11	Jueves 13/11	Viernes 14/11
Mediodía	<p><b>13.45 a 15.45</b> (Auditorio PB, PB)  <b>Minicasos 1:</b> Infecciosas            Coordinadoras: Cecilia Madeo, Florencia Diaz de la Fuente            Secretaria: María de las Mercedes Piedra Buena</p>	<p><b>12.45 a 14.00</b> (Auditorio PB, PB)  <b>Comunicaciones libres 3:</b>            Colagenopatías/misceláneas            Coordinadoras: Karina Malvido, María Alejandra Vázquez            Secretaria: Sabrina Merenzón</p> <p><b>14.05 a 15.45</b> (Auditorio PB, PB)  <b>Comunicaciones libres. Opción a premio Aarón Kaminsky</b>            Coordinadoras: Viviana Leiro, Ana Clara Torre            Secretarias: María Ines Giustozzi, Lara Marotte            Jurado: Mirta Fortino, Marta La Forgia, Ariel Sehtman</p>	<p><b>12.30 a 12.45</b> (Auditorio A+B+C, 2º piso)  <b>Entrega de diplomas:</b> Premio Aarón Kaminsky</p> <p><b>12.45 a 13.45</b> (Auditorio A+B+C, 2º piso)  <b>Simposio: Actualización en tratamiento adyuvante del melanoma</b>            Disertante: Mario A. Marini  <b>Patrocinador:</b> Laboratorio Pablo Cassará</p> <p><b>13.00 a 14.00</b> (Auditorio PB, PB)  <b>Presentación y discusión de pacientes por invitación</b>            Coordinadores: Ana Clara Acosta, Ariel Sehtman            Secretarias: Analía Vanuffelen, Agustina Galarza</p> <p><b>14.15 a 15.45</b> (Auditorio A, 2º piso)  <b>Desafíos diagnóstico-terapéuticos en dermatología pediátrica" (interactiva)</b>            Coordinadoras: Valeria Angles, Andrea Santos Muñoz            Secretarias: Macarena Nougues, Betina Pagotto</p>	<p><b>12.00 a 12.40</b> (Auditorio PB, PB)  <b>Acto de entrega de diplomas a los egresados de la Diplomatura en Enfermedades Autoinflamatorias</b></p> <p><b>12.45 a 14.00</b> (Auditorio PB, PB)  <b>Discusión posters electrónicos</b>            Coordinadores: Dante Chinchilla, Juliana Martínez Del Sel, Karina Ochoa</p> <p><b>14.15 a 15.45</b> (Auditorio A, 2º piso)  <b>Acné y rosácea: nuevas perspectivas y decisiones clínicas basadas en casos</b>            Coordinadores: Mónica Noguera, Roberto Retamar            Secretarias: Débora Kaplan, María Paz Reano Tessi</p>
	<p><b>14.15 a 15.45</b> (Auditorio A, 2º piso)  <b>Actualización terapéutica práctica: Reacciones adversas a drogas emergentes "Prof. Dr. León Jaimovich"</b>            Coordinadores: Alejandra Abeldaño, Mario Abbruzzese            Secretarias: Lía Abeledo, Julieta Villarroel</p>	<p><b>14.15 a 15.45</b> (Auditorio A, 2º piso)  <b>Dermatopatología "Prof. Dr. Jorge Abulafia": De la histopatología a la clínica. Presentación de casos interactivos</b>            Coordinadores: María de los Ángeles Juárez, Esteban Maronna            Secretarias: Giselle Caimi Romero, Clara Corrales Morey</p>	<p><b>14.15 a 15.45</b> (Auditorio PB, PB)  <b>Minicasos 8:</b> Farmacodermias/ misceláneas            Coordinadoras: Marta La Forgia, Aldana Rondinella            Secretaria: Macarena Sánchez Costantini</p>	<p><b>14.15 a 15.45</b> (Auditorio PB, PB)  <b>Minicasos 14:</b> Medicina interna/ úlceras/cicatrización de heridas            Coordinadores: Jorge Tiscornia, Olga Gabriela Pérez            Secretaria: Mariana Jorge</p>
	<p><b>14.15 a 15.45</b> (Auditorio B, 2º piso)  <b>Minicasos 2:</b> Cáncer de piel no melanoma            Coordinadores: Damián Ferrario, María de los Ángeles Juárez            Secretario: Matías Stringa</p>	<p><b>14.15 a 15.45</b> (Auditorio B, 2º piso)  <b>Comunicaciones libres 4:</b>            Farmacodermias/nevos/melanoma/ misceláneas            Coordinadores: Carolina Spinelli Arizmendi, Javier Anaya            Secretaria: Julieta Fischer</p>	<p><b>14.15 a 15.45</b> (Auditorio B, 2º piso)  <b>Minicasos 9:</b> Colagenopatías            Coordinadores: Gabriela Bendjuia, Hernán Staiger            Secretaria: Adalí Martínez López</p>	<p><b>14.15 a 15.45</b> (Auditorio B, 2º piso)  <b>Minicasos 15:</b> Genodermatosis/ misceláneas            Coordinadoras: Karina Cejas, María Centeno            Secretaria: Florencia De Lena</p>
	<p><b>14.15 a 15.45</b> (Auditorio C, 2º piso)  <b>Minicasos 3:</b> Inmunodermatología/ ampollares            Coordinadoras: Mónica Di Milia, Giselle Romero Caimi            Secretaria: Sabrina Meik</p>	<p><b>14.15 a 15.45</b> (Auditorio C, 2º piso)  <b>Comunicaciones libres 5:</b> Pelo-uñas/ medicina interna/misceláneas            Coordinadores: Luis Mazzuocolo, Ana Tettamanti            Secretaria: Florencia Pedrini</p>	<p><b>14.15 a 15.45</b> (Auditorio C, 2º piso)  <b>Minicasos 10:</b> Acné rosácea/ misceláneas            Coordinadoras: Giselle Claros, Ana Mordoh            Secretaria: Paula Barrios</p>	<p><b>14.15 a 15.45</b> (Auditorio C, 2º piso)  <b>Minicasos 16:</b> Dermatopatología/ misceláneas            Coordinadoras: Mónica Ruiz, Cecilia Ventrice            Secretaria: Emilia Candiz</p>
	<p><b>10.30 a 11.00 y 15.45 a 16.15:</b>            Intervalos 1º piso</p>			

Hora	Martes 11/11	Miércoles 12/11	Jueves 13/11	Viernes 14/11
Tarde	<b>16.15 a 18.15</b> (Auditorio A, 2° piso) <b>Anexos en Dermatología: Pelos y uñas</b> Coordinadores: Mariana Lavia, Ricardo Salmón Secretarías: Lucila Marchetta, Manuela Goñi	<b>16.15 a 18.15</b> (Auditorio A, 2° piso) <b>Haga su diagnóstico “Prof. Dr. Augusto Casallá” (interactiva)</b> Coordinadores: Javier Anaya, Hernán Staiger Secretarías: Nadia Bejar, Berenice Fouces	<b>16.15 a 17.15</b> (Auditorio A, 2° piso) <b>¿Qué hay de nuevo en mi práctica diaria?</b> Coordinadores: Horacio Cabo, Rubén Spiner Secretarías: Valeria Orsi, Luciana Costa	<b>16.15 a 18.15</b> (Auditorio A, 2° piso) <b>Los cinco temas top en estética</b> Coordinadoras: Desireé Castelanich, Jella Endre Secretaria: Claudia Vieceus
	<b>16.15 a 17.30</b> (Auditorio PB, PB) <b>Minicasos 4: Dermatología pediátrica</b> Coordinadoras: Agustina Lanoël, Verónica Garvie Secretaria: Lidia Barabini	<b>16.15 a 18.15</b> (Auditorio B, 2° piso) <b>Comunicaciones libres 6:</b> Infecciosas Coordinadores: Mauro Coringrato, Esteban Maronna Secretaria: Fiorella Rigoni	<b>16.15 a 17.45</b> (Auditorio PB, PB) <b>Minicasos 11: Misceláneas</b> Coordinadoras: Rocío Raffaeli, Clarisa Roncoroni Secretaria: Jessica Ríos	<b>16.15 a 18.15</b> (Auditorio PB, PB) <b>Minicasos 17: Infecciosas</b> Coordinadoras: Graciela Fernández Blanco, Patricia Fernández Pardal Secretaria: Natalia Spiner
	<b>16.15 a 17.30</b> (Auditorio B, 2° piso) <b>Minicasos 5: Linfomas</b> Coordinadoras: Mariana Arias, Verónica Terrilli Secretaria: Mariana Poletti	<b>16.15 a 18.15</b> (Auditorio C, 2° piso) <b>Comunicaciones libres 7:</b> Dermatología pediátrica/ misceláneas Coordinadores: Carla Castro, Jorge Laffargue Secretaria: Victoria Tata	<b>16.15 a 17.15</b> (Auditorio B, 2° piso) <b>Minicasos 12: Inmunodermatología- ampollares</b> Coordinadores: Roberto Glorio, Victoria Cachau Secretaria: Heliana Hernández Herrera	<b>16.15 a 18.15</b> (Auditorio B, 2° piso) <b>Minicasos 18: Cáncer de piel no melanoma</b> Coordinadoras: Daniela Hansman, Virginia M. González Secretaria: Mary Litzi Soliz Burgos
	<b>16.15 a 17.30</b> (Auditorio C, 2° piso) <b>Comunicaciones libres 1: Cáncer de piel no melanoma</b> Coordinadores: Alejandro Oxilia, María Victoria Rodríguez Kowalczyk Secretaria: Victoria Pieretti	<b>17.00 a 18.15</b> (Auditorio PB, PB) <b>Comunicaciones libres 8: Linfomas/ genodermatosis/misceláneas</b> Coordinadores: María Victoria Bourimborde, Matías Maskin Secretaria: Ana Inés Lösch	<b>16.15 a 17.15</b> (Auditorio C, 2° piso) <b>Minicasos 13: Pelo-uñas/ misceláneas</b> Coordinadoras: Irene Sorokin, Carmen Tatiana Alfaro Secretario: Gustavo Haller	<b>16.15 a 18.15</b> (Auditorio C, 2° piso) <b>Minicasos 19: Misceláneas</b> Coordinadores: Sergio Carbia, Myriam Dahbar Secretaria: Marina Procchio
	<b>17.30 a 18.30</b> (Auditorio PB, PB) <b>Minicasos 6: Psoriasis</b> Coordinadoras: Alejandra Crespo, Sofía Palmero Secretario: Fernando Gato			
	<b>17.30 a 18.30</b> (Auditorio B, 2° piso) <b>Minicasos 7: Nevos/melanoma</b> Coordinadoras: Carolina Llopis Fernández, Graciela Sánchez Secretaria: Marina Amigo			
	<b>17.30 a 18.30</b> (Auditorio C, 2° piso) <b>Comunicaciones libres 2: Úlceras/ cicatrización de heridas</b> Coordinadoras: Anahí Belatti, Elina Benetti Secretaria: Inés Sanz		<b>17.45 a 19.15</b> (Auditorio A+B+C, 2° piso) <b>Sesión interactiva lúdica: Olimpiadas dermatológicas</b> Coordinadores: Victoria Cordo, Martín Lorient Secretarías: Lucía Córdoba, Agustina Stringa	
	<b>10.30 a 11.00 y 15.45 a 16.15:</b> Intervalos 1° piso			



# Información general

## ■ Sede del Curso

**Palais Rouge**  
Salguero 1441

## ■ UBICACIÓN DE LOS SALONES

### Planta baja:

- Auditorio PB
- Secretaría
- Posters electrónicos
- Recepción de material audiovisual

### 1° piso:

- Exposición comercial

### 2° piso:

- Auditorio A+B+C

**Block y lapiceras: gentileza Laboratorio Pablo Cassará**

## ■ Secretaría:

Martes, miércoles, jueves y viernes de 8.00 a 18.00 h


## ■ Inscripción:

Es obligatorio estar inscripto y presentar la correspondiente acreditación que lo habilita a ingresar a las salas y a la exposición comercial.

## ■ Diplomas *online*.

## ■ Seguridad:

A fin de evitar el ingreso de personas no relacionadas con el curso, el personal de seguridad le solicitará su acreditación.



Recuerde llevar en forma visible la acreditación que lo identifica



Al ingresar a los salones, recuerde apagar su celular



Libre de humo



Prohibido sacar fotografías o filmar las exposiciones



**¡CUIDE SUS PERTENENCIAS!**  
**EL COMITÉ ORGANIZADOR NO SE RESPONSABILIZA POR EXTRAVÍOS NI SUSTRACCIONES**



## "El Pierini": Reseña Histórica

En 1948, el Prof. Dr. Luis Pierini inauguró un Curso de Dermatología en la que fuera la “Cátedra de Dermatología para Graduados”, que funcionaba en el Servicio de Dermatología a su cargo, en el Hospital Guillermo Rawson de la Ciudad de Buenos Aires. Desde entonces se dicta en forma anual hasta hoy, con solo una breve interrupción en 1978.

Los inmediatos colaboradores del Dr. Pierini y otros médicos del Servicio formaron parte del cuerpo docente original; luego algunos fueron Directores, como los Dres. David Grinspan, Augusto Casalá, Santiago Mosto, Dagoberto Pierini y Jorge Abulafia.

El Curso recibía el nombre de: “Curso Intensivo de Perfeccionamiento Dermatológico para Graduados Hospital G. Rawson.” Durante 1976 y 1977 el Dr. Adrián Pierini se desempeñó como Secretario.

En 1979, ante el cierre del Hospital Rawson, este Curso se continuó dictando en la Cátedra de Dermatología del Hospital de Clínicas, cuyo Jefe y Profesor Titular era el Dr. Alejandro Cordero, los Directores, los Dres. León Jaimovich y Santiago Mosto, y como Secretario, el Dr. Miguel Allevato.

Con posterioridad, y por más de 25 años, los Dres. Sergio Stringa y León Jaimovich continuaron en la Dirección del “Curso Rawson” junto con los Dres. Miguel Allevato, Osvaldo Stringa y Carlota Jaimovich hasta su fallecimiento como Secretarios.

En 1985 se decidió cambiar el nombre por el de “Curso Intensivo de Perfeccionamiento Dermatológico para Graduados Prof. Dr. Luis E Pierini”, en homenaje a su fundador, denominación que se mantiene hasta la actualidad.

En 1986 se incorporaron al Comité Ejecutivo los Dres. Lucila Donatti, Julio Gil y Alejandra Abeldaño (esta última renunció años más tarde). En 1989 se agregó al plantel el Dr. Hugo Cabrera. Desde 1993, las Dras. Patricia Della Giovanna y Cristina Pascutto integran este Comité.

En forma paralela a la Comisión Directiva del Curso, se creó un “Comité organizador permanente” que surgió de la “Asociación Archivos Argentinos de Dermatología”, cuyos primeros integrantes fueron los Dres. Carlos Bianchi, Oscar Bianchi, Augusto Casalá, Carlota Jaimovich, Norberto Grinspan Bozza y Adrián Pierini.

En la década de 1990 se estableció un acuerdo entre el grupo directivo original y la Sociedad Argentina de Dermatología (SAD), por el cual este Curso se comienza a realizar como parte de las actividades regulares de la SAD.

En 1995, el Comité Ejecutivo del Curso y las autoridades de la SAD acordaron incluir entre sus Directores al Dr. Hugo Cabrera. Desde 2003, los Dres. León Jaimovich y Sergio Stringa se desempeñan como Directores Honorarios y los Dres. Miguel Allevato y Osvaldo Stringa integran el grupo de Directores.

En la última década, entre el Comité Organizador del Curso Pierini y la SAD, se acordó incorporar cada año, en forma rotatoria, a un director designado por la Sociedad. Tal cargo lo han desempeñado los Dres.: H. Cabo, M. Larralde, E. Saraceno, G. Pizzariello, R. García Díaz, M. Marini, A. Kaminsky, F. Stengel, MA. Barquin, M. Fortino, O. Bianchi, N. Grinspan Bozza, L. Olivares, C. Bianchi, M. Mazzini, S. Costantini, J. Casas, I. Calb, G. Fernández Blanco, L. Fossati, R. Schroh, M. Label, A. Sehtman, R. Achenbach, Í. Aloise, A. Cannavó, R. Spiner, M. La Forgia, G. Sánchez, A. Crespo, G. Casas, M. Fortino, V. Leiro, E. Cohen Sabban, G. Bendjuia y C. Ventrice. En la actualidad, los Directores del Curso son cuatro: dos designados por el Comité Pierini y dos por la SAD, que se renuevan anualmente.

En estos últimos años se agregaron nuevos colaboradores: Paula Enz, Olga Forero, Juliana Martínez del Sel y María Stringa.




Es importante destacar que este Curso tradicional de la dermatología argentina, que hoy se conoce en Argentina y en varios países iberoamericanos simplemente como “Curso Pierini”, cuenta con la colaboración de la mayoría de los hospitales, tanto públicos como privados, de la Ciudad Autónoma de Buenos Aires y del AMBA.

Se han incorporado “Conferencias especiales”, dictadas por los invitados extranjeros, que llevan los nombres de los Profesores Julio Martín Borda, David Grinspan, Alejandro Cordero, Sergio Stringa y la “Sección de Dermatopatología” ha sido denominada Profesor Jorge Abulafia en homenaje a aquellos que iniciaron y continuaron por años este curso, imbuidos de la generosidad de los grandes maestros.

Por igual motivo, algunas sesiones de “Minicasos” tienen los nombres de los Dres. Alberto Carvalho, Dagoberto O. Pierini y Santiago Mosto. En los últimos años se realizan talleres de “Cirugía dermatológica básica y avanzada”, que llevan el nombre del Prof. Norberto Grinspan Bozza y las actualizaciones terapéuticas llevan el nombre del Dr. León Jaimovich.

Como argentinos y dermatólogos estamos muy orgullosos que el “Curso Pierini”, que comenzó hace más de 70 años con casi un centenar de inscriptos, reúna hoy a más de 2 mil dermatólogos de todo el país, a los que se suma un número importante de colegas latinoamericanos. Es así que, por la alta calidad educativa y científica, así como por su metodología y formato, es modelo y guía para la organización de cursos en otros países de Latinoamérica.

#### **Comité Organizador “Curso Pierini”**



*Hace 76 años, en el Hospital Rawson, el Prof. Dr. Luis E. Pierini inauguró la primera edición del Curso de Dermatología que hoy lleva su nombre*



*Frente del antiguo edificio del Hospital General de Agudos Dr. Guillermo Rawson, en la ciudad de Buenos Aires*





**8.00 a 09.00: Acreditación/inscripción**

(Secretaría, PB)

**9.00: Bienvenida y palabras de apertura:** Patricia Della Giovanna, Ana Clara Torre  
(Auditorio A+B+C, 2º piso)

**9.05 a 12.00: Presentación y discusión de pacientes** (Auditorio A+B+C, 2º piso)

**Coordinadores:** Mirta Fortino, Mario Marini, Esteban Maronna, Cecilia Ventrice

**Secretarias:** Mariela Alonso, Myriam Dahbar, Andrea Soto

**Panel de expertos:** Ramón Fernández Bussy, Liliana Olivares

**Hospital Churruca Visca.** *Silvana León*

Etcheverry M, Castellanos Posse ML, Oborski R, Seara N, Sanz A, Montardit A, Diez MB, Sanz ML, Agüero MV, Lonzo AB, Avaca MJ, Mazzini MA.

**Hospital General de Agudos Dr. T. Álvarez.** *María Laura García Bazarra*

Villani ME, Marcucci C, Pereyra DA, Ugarte C, Del Azar NE, Soto AC, Mansilla GE, Aczel A, Bastanzo ME, Alves Magalhaes A, Quantaine S, Moreira Montes GD, Usero AV, Vázquez Moscoso I, García García M, Ugalde R, Stafolani A, Antolini L, Vergara D, Scapparinni M, Antoniu S.

**Hospital Británico.** *Gabriel Noriega*

Cordero A, De Baldrich MA, Marini M, Starck F, Rossi G, De Palma A, Remorino ML, Pacheco E, Simionato C, Minaudo C, Mosquera T, Packauskas G, Hervat V, Mazzobel A, Lorenzatti V, Ferrari M, Benedito S, Lezcano M, Solá G, Romera E, Fernández Cejas M, Revelo S, Greco F, Raspa ML, Sojo M, Vigovich F, Magariños G, Cora F, Faggioni D, Navarrete A, Villacis G, López R, Trovato D, Pérez Vargas B, López Araujo X.

**10.30 a 11.00: Intervalo**

**11.00 a 12.00: Presentación y discusión de pacientes** (Auditorio A+B+C, 2º piso)  
(continuación)

**Hospital General de Agudos Dr. C. Argerich.** *Vicenta Neglia*

Hernández MI, Soliani A, Arias M, Meik S, Mariucci Vázquez MB, Anodal M, Beberían Y, Torrecillas M, Mercado M, Sittner F, Sabatini M, Gómez Servetto R, Franco YM, Coba B, Mercado P, Puente Alarcón T, Viñuela M, Vartorelli C, Tirado Buevas MA, Ríos M, Madrid Alberty LV, Echavarría ML, Martínez Vega MC, Pérez Castillo V, Viola A, Carrasco J, Paravich L, Pereira L, López M, Amell M, Uribe A.

**Hospital General de Agudos Dr. I. Pirovano.** *Mariana Jorge*

Alonso C, Famulari E, Oberé B, Rozenblat L, Achenbach R, Garfinkel M, Griffa E, Lococo L, Pittaro E, Abbas A, Areas Núñez P, Batista Z, Chamorro A, Daporta E, Fernández M, Ferronato F, Gómez Guevara C, Jacquet C, Pignataro R, Romero H, Russo M, Weis A.



### Hospital de Clínicas José de San Martín. Graciela Manzur

Alonso MC, Cannavó AB, Chinchilla DA, Dahbar M, González S, González V, Lagodin C, Llopis Fernández C, Martínez del Sel J, Mordoh A, Sehtman A, Velázquez Perdomo LG, Abadi JG, Echaide FA, Ferraro G, Jorge M, Krpan S, Mathys S, Melgar A, Muzzio MI, Quaife L, Rigoni F, Roncoroni C, Silvagni ML, Stringa OJ, Surachi D, Venini C, Wright D, Ribotta MP, Cisneros J, Zini PA, Alegre MJ, Aldaz R, Baird Cedeño MM, Cáceres J, Erdocia P, Freyle Velázquez KJ, Galarza Vázquez A, Jourdan DG, Medina González GK, Navarrete Vera E, Paolicchi J, Vázquez NV, Vercellino A, Adrogué L, Alem M, Allevato A, Domenichelli A, Castillo Sánchez CM, Chambi Plaza J, Duran Rodas C, Espinal AM, Lanchi Benítez J, Lucumi Ortiz J, Machado F, Orellana Benítez Franz R, Vilca Viraca Z, Alonso JM, Arrese FA, González C, Van Cauwlaert MV, Armas MV, Bas Gallego MA, Benítez Mateucci P, Cuello N, Di Giorgio M, Mendoza Ruiz L, Montenegro C, Osoño Osorio G, Rojas Jaramillo K, Sandoya Maza K, Vera Puentes H, Zapata Ostolaza V, D' Osvaldo D, Pedernagna M, Rivera B, Vilallonga A, Araújo Montezuma A, Evequoz ME, Proaño Ponce JF, Urbina J, Andreis MF, Ayala M, Acha J, Guerra D, Giménez C, Ossa Charra C, Niño V.

### 12.00 a 12.30: Teleconferencia "Prof. Dr. J.M. Borda": **Paniculitis en la infancia**

(Auditorio A+B+C, 2º piso)

**Disertante:** Antonio Torrelo

**Presidente:** Eugenia Abad

### 13.45 a 15.45: **Minicasos 1: Infecciosas**

**Coordinadoras:** Cecilia Madeo, Florencia Díaz de la Fuente

**Secretaria:** María de las Mercedes Piedra Buena

(Auditorio PB, PB)

1. **Dermatosis plantar.** Pérez MA, Santo Muñoz A, Sánchez Constantini M, Maldonado I, Larralde de Luna M. Hospital Alemán.
2. **Molusco contagioso.** Chambi J, Haller G, Dahbar M, Díaz de la Fuente F, Manzur G. Hospital de Clínicas José de San Martín.
3. **Sífilis atípica.** Allevato A, Espósito R, Haller G, Melgar A, Dahbar M, Manzur G. Hospital de Clínicas José de San Martín.
4. **Enfermedad de Heck.** Solórzano, Fischer J, De Carli E, Capetulo N, Correa M, Maronna E. Hospital de Infecciosas Dr. F. Muñiz.
5. **Enfermedad de Lyme.** Rosales L, Forero Ujueta O, Lloveras S, Meirovich E, Kaplan D, Armitano R, Prieto M. Hospital de Infecciosas Dr. F. Muñiz.
6. **Paracoccidioidomicosis crónica del adulto con compromiso cutáneo y pulmonar en paciente con VIH de reciente diagnóstico.** Olivieri RA, Montes ML, Sánchez G, Fischer J, Messina F, Maronna E, Leiro V. Hospital de Infecciosas Dr. F. Muñiz.
7. **Escrofuloderma.** Medeot Rech MG, Monferrer MF, Brocco SE, Vannelli M, Rossi MV. Hospital de Trauma y Emergencia Dr. F. Abete.
8. **Histoplasmosis diseminada en un paciente inmunocomprometido.** Perlaza E, Da Silva HA, Brocco SE, Vannelli M, Rossi MV. Hospital de Trauma y Emergencia Dr. F. Abete.



9. **Liquen plano pigmentoso.** Kornoski EH, Reta N, Quispe ML. Hospital Dr. Isidoro Iriarte de Quilmes.
10. **Herpes zóster intraoral: un desafío diagnóstico.** Wunder F, Feijoo F, Madeo MC, Fernández Blanco G, Massone C. Hospital General de Agudos Dr. E. Tornú.
11. **Mpox.** Anonis MJ, Fernández G, Glikin I, Pastore F, Madeo C. Hospital General de Agudos Dr. E. Tornú.
12. **Fusariosis cutánea, presentación clínica inicial de una infección diseminada por *Fusarium Spp.*** Visentin MC, Rabanal F, Costa LS, Fuentes MS, Muhafra D. Hospital General de Agudos Dr. J.M. Ramos Mejía.
13. **La gran imitadora se disfraza de linfoma: un caso de sífilis secundaria granulomatosa.** Saieg V, Morales MS, Fuentes M, Chiappe C, Poppi G, Muhafra D. Hospital General de Agudos Dr. J.M. Ramos Mejía.
14. **Sífilis maligna.** García López JA, Morano L, Ragalli A, Azpitarte V, Terrilli V. Hospital General de Agudos Dr. J.A. Fernández.
15. **Dermatitis flagelada por *shiitake*: un mimetismo clínico entre la gastronomía y la piel.** García García ME, Aczel J, García Tascón GL, García Bazarra ML. Hospital General de Agudos Dr. T. Álvarez.
16. **Tuberculosis cutánea.** Usero AV, Aczel J, Tascon GL, Ortellado ML, Bazarra ML. Hospital General de Agudos Dr. T. Álvarez.
17. **Fenómeno de Lucio en lepra de Lucio Latapi.** Ceroni JR, Teberosky M, Bonaura P, Aracil JA, Arena GL. Hospital Interzonal General de Agudos General San Martín.
18. **Síndrome linfangítico nodular en una paciente inmunocompetente.** Britos Fodor RG, Ceroni JR, Assad AA, Garritano MV, Capurro NJ, Arena GL. Hospital Interzonal General de Agudos General San Martín.
19. **Herpes simple hipertrófico: un desafío diagnóstico.** Mena PM, Peralez MP, Bejar N, Volonteri V, Torre AC, Mazzuocolo LD. Hospital Italiano de Buenos Aires.
20. **Tuberculosis diseminada.** Aguilar J, Mónaco AC, Ichazo MJ, Torrisi M, Revidatti P, Schinca Y. Hospital Nacional Dr. B. Sommer.
21. **Sweet... pero no tanto: el largo camino hasta...** Rodríguez ML, Ocampo E, Palmeyro C, Martínez S, Volpe V, Schinca Y. Hospital Nacional Dr. B. Sommer.
22. **Lesiones por picadura de insecto.** Rivarola AM, Zapata Riveros F, Mancini C, Litvack D, Manrique V, Gallerano V. Hospital Córdoba.

**14.15 a 15.45: Actualización terapéutica práctica: Reacciones adversas a drogas emergentes** “Prof. Dr. León Jaimovich” (Auditorio A, 2º piso)

**Coordinadores:** Alejandra Abeldaño, Mario Abbruzzese

**Secretarías:** Lía Abeledo, Julieta Villarroel

**14.15 a 14.35: Reacciones adversas a drogas emergentes en dermatitis atópica.** Marina Gagliardi

**14.35 a 14.55: Reacciones adversas a drogas emergentes en psoriasis.** Cristina Echeverría



**14.55 a 15.10: Reacciones adversas a drogas emergentes en melanoma.**

Matías Maskin

**15.10 a 15.25: Reacciones adversas a drogas emergentes en linfomas cutáneos.**

Mariana Arias

**15.25 a 15.40: Reacciones adversas a drogas emergentes en lupus eritematoso.**

María Inés Hernández

**15.40 a 15.45: Preguntas y respuestas****14.15 a 15.45: Minicases 2: Cáncer de piel no melanoma****Coordinadores:** Damián Ferrario, María de los Ángeles Juárez**Secretario:** Matías Stringa*(Auditorio B, 2º piso)*

- 1. Carcinoma de células de Merkel.** Oleksow B, Baldassarini J, Barcala M, Cantagallo C, Cumbe K, Dei-Cas I, Moreno P. Hospital Interzonal General de Agudos Presidente Perón de Avellaneda, Bs. As.
- 2. Carcinoma escamoso bien diferenciado de pene no relacionado al virus del papiloma humano.** Dramisino R, Marchetta L, Fernández Pardal P, Montes L, Leiro V, Corrales C. Hospital de Infecciosas Dr. F. Muñiz.
- 3. Carcinoma escamoso digital. La importancia de la sospecha clínica.** Isaac MP, Abeledo L, Barbosa P, Trila C, Busso C. Hospital Universitario Austral.
- 4. Carcinoma espinocelular del aparato ungueal.** Carreira F, Córdova CF, Fuentes MS, Costa AL, Chiappe C, Muhafra D. Hospital General de Agudos Dr. J.M. Ramos Mejía.
- 5. Carcinoma espinocelular metastásico locorregional.** Bracco E, Merenzón S, Strambach F, Aguirre G, Pérez V, Zacharczuk N, Angulo A, Lago R. Hospital General de Agudos Dr. C.G. Durand.
- 6. Carcinoma espinocelular oral como resultado de úlcera traumática.** Lucumi J, Allevato A, Zini P, Haller G, González S, Dahbar M, Manzur G. Hospital de Clínicas José de San Martín.
- 7. Carcinoma invasor moderadamente diferenciado g2 en paciente postrasplante renal.** Baird M, Mordoh A, González V, Díaz de la Fuente F, Manzur G. Hospital de Clínicas José de San Martín.
- 8. Carcinoma telangectásico como variante de metástasis cutánea de cáncer de mama.** Ríos M, Sittner F, Mariucci Vázquez MB, Trilla C, Neglia V. Hospital General de Agudos Dr. C. Argerich.
- 9. Carcinosarcoma en un paciente pediátrico.** Puski DY, Prieto JF, Fortunati D, Rodríguez Moldero P, Tedesco E, Centeno MV, Cervini AB. Hospital de Pediatría Prof. Dr. J.P. Garrahan.
- 10. Fibroxantoma atípico en mujer joven.** Llorca V, Boccardo J, Pérez A, Guzmán K, Mora M, Bragaña C, Nougués M, Vigovich F, Herrera J, Larralde M. Hospital Alemán.
- 11. Metástasis cutánea de tumor primario desconocido.** Avaca MJ, Sanz ML, Agüero MV, Lonzo AB, Montardit AL, Carabajal GL, León SA. Hospital Churruca Visca.





- 12. Múltiples carcinomas espinocelulares en paciente inmunocomprometido.** Florenciañez López G, Fuentes M, Costa L, Acosta A, Chiappe C, Poopi G, Muhafra D. Hospital General de Agudos Dr. J.M. Ramos Mejía.
- 13. Neoplasia intraepitelial del pene (PeIN): la calma que antecede a la tormenta.** Russo M, Oberé B, Pittaro E, Ferronato F, Jorge M. Hospital General de Agudos Dr. I. Pirovano.
- 14. Sarcoma pleomórfico indiferenciado: presentación de un caso clínico con evolución local agresiva.** Llorca E, Villarrubias M, Abosso S, Marcovsky C, Caratozzolo D, Arias C. Hospital Interzonal General de Agudos Eva Perón.
- 15. Úlcera sobre cicatriz en vértex de paciente joven.** Chiaravalloti FC, Paladino MV, Esparza D, Trotta ML, Montecchiesi MG, Pégola S, Santivañez N, Taboada V, Jofre DA, Casas G, Giuliani AV. Hospital Municipal Central de San Isidro Dr. M.A. Posse.

#### **14.15 a 15.45: Minicasos 3: Inmunodermatología/ampollares**

**Coordinadoras:** Mónica Di Milia, Giselle Romero Caimi

**Secretaria:** Sabrina Meik

(Auditorio C, 2º piso)

- 1. Alopecia cicatricial en contexto de penfigoide ampollar.** Boccardo Beraza J, Llorca V, Laralde M. Hospital Alemán.
- 2. No todo es eccema: pensar en dermatitis herpetiforme.** Vega V, Capria A, Martínez AA, Insaurralde L, Campastri A, Pérez OG, Carbia SG. Hospital General de Agudos J.M. Penna.
- 3. Dermatomiositis anti-Mi-2 positivo: presentación severa con evolución favorable.** Pérez Carrillo V, Sittner F, Meik S, Trila C, Hernández MI, Neglia V. Hospital General de Agudos Dr. C. Argerich.
- 4. Dermatitis ampollar en paciente joven.** Zambrano J, Farizano L, Villarando S, Riganti J, Torre A, Staiger H, Mazzuocolo LD. Hospital Italiano de Buenos Aires.
- 5. Epidermolisis ampollar adquirida.** Bertolaccini L, Revert Fernández MA, Sánchez Martín A, Bernabeu A, Madeo C. Hospital General de Agudos Dr. E. Tornú.
- 6. No todo es penfigoide ampollar.** Rocca E, Páez Soria S, Prado M, Taboada V, Giuliani A, Trotta L. Hospital Municipal Central de San Isidro Dr. M.A. Posse.
- 7. Pénfigo vulgar.** Briceño, Monaco C, Roncoroni C, Pagotto B, Saucedo S, Schinca Y. Hospital Nacional Dr. B. Sommer.
- 8. Penfigoide ampollar: la necesidad de nuevos horizontes terapéuticos.** Abbas A, Oberé B, Rozenblat L, Alonso C, Ferronato F, Jorge M. Hospital General de Agudos Dr. I. Pirovano.
- 9. Penfigoide de las mucosas de alto riesgo.** Villarruel MMP, Candiz M E, Forero O, Ginzburg K, Maronna E. Hospital de Infecciosas Dr. F. Muñiz.
- 10. Presentación clínica atípica de urticaria vasculitis.** Madrid Albertzy L, Hernández M, Meik S, Villarroel J, Laforgia M, Trila C, Neglia V. Hospital General de Agudos Dr. C. Argerich.

- 11. Presentación tardía de penfigoide gestacional.** Capria AN, Vega V, Driollet Posse B, Martínez AA, Insaurralde L, Flores R, Pérez OG, Carbia SG. Hospital General de Agudos Dr J.M. Penna.
- 12. Púrpura de Schönlein-Henoch en mujer joven adulta.** Vartorelli C, Villarroel J, Danze L, Anodal M, Meik S, Hernández MI, Neglia V. Hospital General de Agudos Dr. C. Argerich.
- 13. Síndrome de Graham-Little: presentación de un caso clínico en mujer joven.** Castro K, González S, Marini M, Zamorano C, Lescano R, Solar H. Sanatorio Güemes.
- 14. Reticulohistiocitosis multicéntrica asociada a cáncer de mama.** Vagnola AB, Villarpando S, Farizano L, Staiger H, Mazzuocolo LD. Hospital Italiano de Buenos Aires.
- 15. Dermatitis pustular subcórnea o síndrome de Sneddon-Wilkinson.** Cañete Miltos NF, Morano L, Azpitarte MV, Palmero S, Dalmasso L, Terrilli V. Hospital General de Agudos Dr. J.A. Fernández.
- 16. Urticaria multiforme en el adulto mayor.** Catalani AA, Wagner A, Bejar N, Volonteri V, Torre C, Mazzuocolo LD. Hospital Italiano de Buenos Aires.

#### 15.45 a 16.15: Intervalo

#### 16.15 a 18.15: Anexos en Dermatología: Pelos y uñas

(Auditorio A, 2º piso)

**Coordinadores:** Mariana Lavia, Ricardo Salmón

**Secretarias:** Lucila Marchetta, Manuela Goñi

#### 16.15: Introducción breve a la sesión

**16.20 a 16.35: Metabolismo, nuevos fármacos e impacto en el cabello: de la insulina a los inhibidores de GLP-1.** Mariana Lavia

**16.35 a 16.50: Celulitis disecante, ni tan infrecuente, ni necesariamente cicatricial.** Esteban Covián

**16.50 a 17.05: Errores frecuentes en el manejo de la alopecia androgénica y desafíos terapéuticos.** Ricardo Salmón

#### 17.05 a 17.15: Preguntas y respuestas

**17.15 a 17.30: Alopecia areata: actualización integral.** Marina Abed Dickson

**17.30 a 17.45: Avances recientes en alopecia fibrosante frontal.** Miguel Martí

**17.45 a 18.00: Onicocriptosis: enfoque práctico en la consulta dermatológica.** Mariela Alonso

#### 18.00 a 18.10: Preguntas y respuestas

**18.10 a 18.15: Cierre/resumen de lo visto**







# 16.15 a 17.30: Minicases 4: Dermatología pediátrica

**Coordinadoras:** Agustina Lanoël, Verónica Garvie

**Secretaria:** Lidia Barabini

(Auditorio PB, PB)

1. **Candidiasis mucocutánea crónica en paciente pediátrico con mutación del gen STAT 1.** Scillama LA, Mantero NM, Caristia L, Alfaro CT, Della Giovanna PS. Hospital Nacional Prof. A. Posadas.
2. **Eritema anular.** de la Torre CN, Barabini LN, Palmieri MM, Agrimbau CS, Castro MN, Delgadillo AC, Laffargue JA. Hospital de Niños P. de Elizalde.
3. **Granuloma secundario a cuerpo extraño en paciente pediátrico: un diagnóstico que no debe olvidarse.** Salich HD, Castro Gil S, Giovo ME. Práctica privada. Córdoba.
4. **Hallazgo incidental de vitiligo universal en paciente pediátrico.** Martínez M, Sittner F, Torrecillas M, Soliani A, Danze L, Neglia V. Hospital General de Agudos Dr. C. Argerich.
5. **Hemangioma congénito rápidamente involutivo ulcerado.** Colacilli A, Torres Huamani AN, Puski DY, Pombar RF, Cervini AB. Hospital de Pediatría Prof. Dr. J.P. Garrahan.
6. **Lesiones eritematovioláceas en un recién nacido.** Rey GM, Pan V, Quiroga OA, Gómez Peral CR, Goitia J, Torres Molina L, Fenoglio AM, Ripoli MV. Hospital de Niños Sor María Ludovica de La Plata.
7. **Lesiones faciales en paciente pediátrico.** Bragaña CM, Larralde M. Hospital Alemán.
8. **Pilomatrixoma pseudoampollar: diagnóstico de una forma atípica.** Coba B, Soliani A, Mercado M, Danze L, Sittner F, Neglia V. Hospital General de Agudos Dr. C. Argerich.
9. **Pitiriasis liquenoide crónica.** Viñuela M, Soliani A, Torrecillas M, Villarroel J, Trila C, Neglia V. Hospital General de Agudos Dr. C. Argerich.
10. **Presentación clínica de hamartoma vascular ecrino en pediatría: descripción de una serie de casos.** Otero MB, Barabini LN, Palmieri MM, Agrimbau CS, Castro MN, Navacchia D, Laffargue JA. Hospital de Niños P. de Elizalde.
11. **Síndrome de Iso-Kikuchi.** Dana MF, Montalvan R, Calvano R, Boggio P, Giachetti A. Hospital Italiano de Buenos Aires.
12. **Síndrome de Sweet en un lactante.** Montalvan R, Dana MF, Díaz MS, Martino C, Boggio P, Giachetti A. Hospital Italiano de Buenos Aires.
13. **Tumor fibrohistiocítico en pediatría: evolución en 10 años.** Pan V, Rey GM, Castello MJ, Rey VI, Bello CN, Garone A, Gómez Peral CR, Rolotti MF. Hospital de Niños Sor María Ludovica de La Plata.

**16.15 a 17.30: Minicasos 5: Linfomas****Coordinadoras:** Mariana Arias, Verónica Terrilli**Secretaria:** Mariana Poletti*(Auditorio B, 2° piso)*

1. **Lesiones cutáneas anulares eritematosas crónicas en paciente adulta.** Arias Y, Budde D, Aranda C, Bergallo J, Merli A. Hospital Provincial de Rosario, Santa Fe.
2. **Leucemia cutis: la piel como reflejo de la refractariedad en leucemia mieloide aguda.** Pelech F, Lezcano C, Zacharczuk J, González Campos MG, Corsi MJ, Dei Castelli MA, Esquivel J, Lorenzatti MA. Hospital Escuela de Agudos Dr. R. Madariaga. Misiones, Posadas.
3. **Linfoma anaplásico cutáneo primario de linfocitos T grandes.** de la Fuente Hoffmann V, Pinzón Paladines A, Maña J, García Altamiranda N, Blautzik F, Pivetta A, Cazorla B, Martínez P, Guagnini M, Rearte N. Hospital Privado de Comunidad. Mar del Plata, Bs. As.
4. **Linfoma cutáneo de presentación inusual.** Scalerandi F, Consigli A, Mazzota M, Consigli J. Hospital Nacional de Clínicas. Córdoba.
5. **Linfoma cutáneo primario de células B centro folicular con evolución refractaria.** Benítez A, Garvie V, Barroso A, Palomo M, Schinca Y. Hospital Nacional Dr. B. Sommer.
6. **Linfoma cutáneo primario de células B con compromiso óseo secundario.** de Sautu Riestra MP, Andre S, Abaca M, Domínguez L, Julián N, Licciardi M, Alasino M, Vannetti A. Hospital Central de Mendoza.
7. **Micosis fungoide foliculotropa como entidad poco frecuente.** Davison A, Consigli A, Mazzota M, Consigli J. Hospital Nacional de Clínicas. Córdoba.
8. **Micosis fungoide foliculotropa con transformación a linfoma de células grandes CD30+: remisión completa sostenida con brentuximab vedotina.** Mercado P, Mariucci Vázquez MB, Arias M, Abeldaño A, Moro D, Trila C, Hernández MI, Neglia V. Hospital General de Agudos Dr. C. Argerich.
9. **Micosis fungoide foliculotropa tumoral transformada CD30- con respuesta completa sostenida.** Puente Alarcón T, Mariucci Vázquez MB, Arias M, Giglio L, Trila C, Hernández MI, Neglia V. Hospital General de Agudos Dr. C. Argerich.
10. **Micosis fungoide hipopigmentada en paciente joven.** Pérez Zeballos D, Cuda E, Borsato MA, Molina S, Martínez CR, Martínez LA, Martínez CF, Alvarado A. Hospital Aeronáutico Central.
11. **Micosis fungoide.** Ragalli A, García López JA, Azpitarte V, Palmero S. Hospital General de Agudos Dr. J.A. Fernández.
12. **Papulosis linfomatoide con excelente respuesta al tratamiento.** Sabatini M, Mariucci Vázquez MB, Arias M, Sittner F, Trilla C, Neglia V. Hospital General de Agudos Dr. C. Argerich.
13. **Pseudolinfoma cutáneo.** Puican Aguilar KR, Irigoyen G, Esteban A, Martín C, Marconi R. Hospital Italiano de La Plata.





## 16.15 a 17.30: Comunicaciones libres 1: Cáncer de piel no melanoma

**Coordinadores:** Alejandro Oxilia, María Victoria Rodríguez Kowalczyk

**Secretaria:** Victoria Pieretti

(Auditorio C, 2º piso)

1. **Carcinoma basocelular adenoide: serie de casos.** Piera ME, Dattilo MC, Scocchi J, Boulet MJ, Suárez Mónica MF. Hospital L.C. Lagomaggiore. Mendoza.
2. **Carcinoma de células de Merkel: presentación de seis casos y los retos en el abordaje terapéutico.** Bolaños Osorio S, Ferrario D, Rodríguez MV, Mazzuocolo LD. Hospital Italiano de Buenos Aires.
3. **Carcinoma escamoso ovino como modelo de oncología comparada: sensibilidad a la inhibición combinada de vías metabólicas.** Fernández Berro SP, Pérez Visñuk D, Portillo F, Sesto I, Giampaoli C, Anacoreto M, Sciacca M, Coppola M, Poli M, Lodillinsky C, Villaverde M. Instituto de Oncología A.H. Roffo.
4. **Carcinoma espinocelular verrugoso de miembro inferior, reporte de dos casos.** García CI, Pertile D, Costa LS, Fuentes M, Acosta AC, Bendjui G, Muhafra D. Hospital General de Agudos Dr. J.M. Ramos Mejía.
5. **Carcinoma sebáceo: comunicación de dos casos en pacientes trasplantados renales.** Gómez Servetto R, Mariucci Vázquez MB, Arias M, Danze L, Trila C, Sittner F, Neglia V. Hospital General de Agudos Dr. C. Argerich.
6. **Queratosis folicular invertida: serie de casos.** Sinatra A, Burgos R, Scocchi J, Formaggia V, Suárez Mónica MF. Hospital L.C. Lagomaggiore. Mendoza.
7. **Serie de casos de tumores pleomórficos cutáneos: fibroxantoma atípico y sarcoma pleomórfico, un reto terapéutico.** Agüero MV, Sanz ML, Lonzo AB, Avaca MJ, Sanz A, Diez MB, Carabajal GL, León SA. Hospital Churruca Visca.
8. **Úlcera de Marjolin: a propósito de tres casos.** Benítez MS, Coringrato M, Candiz ME, García N, Maronna E. Hospital de Infecciosas Dr. F. Muñiz.

## 17.30 a 18.30: Minicases 6: Psoriasis

**Coordinadoras:** Alejandra Crespo, Sofía Palmero

**Secretario:** Fernando Gato

(Auditorio PB, PB)

1. **Pitiriasis rubra pilaris: un reto en el espectro de las enfermedades eritematoescamosas.** Vázquez Moscoso AI, Mansilla GE, Ortellado L, García Bazarra ML. Hospital General de Agudos Dr. T. Álvarez.
2. **Psoriasis lineal en paciente con antecedente de liquen plano hipertrófico.** Chavit Emerson D, Abbruzzese M, Anaya J, Busso C. Hospital Universitario Austral.
3. **Acrodermatitis de Hallopeau.** Álvarez Martínez M, Hernández O, Martínez AA, Insaurralde L, Gallegos LD, Flores R, Pérez OG, Carbia SG. Hospital General de Agudos Dr. J.M. Penna.
4. **Cuando el motivo de consulta dermatológico nos lleva a diagnosticar VIH.** Maschi MF, Milano ME, Elhalem E, Magarelli NT, Veliz E. Hospital Interzonal Dr. A. Eurnekian de Ezeiza.
5. **Guselkumab: su utilidad en psoriasis eritrodérmica.** Sánchez GA, Forero O, Candiz ME, Montes L, Maronna E, Leiro V. Hospital de Infecciosas Dr. F. Muñiz.





6. **Liquen plano anular diseminado.** Guerra GA, Infante G, Almanza L, Lozano PB, Guidi A, Papa MB. Clínica Universitaria Reina Fabiola. Córdoba.
7. **Liquen plano hipertrófico.** Bugallo ML, Salviani, M, Solis, CF, Taboada, VA, Giuliani, AV, Trotta ML, Montecchiesi MG. Hospital Municipal Central de San Isidro Dr. M.A. Posse.
8. **Pitiriasis rosada de Gilbert unilateral.** Moreno P, Barcala M, Baldassarini J, Oleksow B, Cumbe K, Dei-Cas I, Cantagallo C. Hospital Interzonal General de Agudos Presidente Perón de Avellaneda, Bs. As.
9. **Psoriasis pustulosa plantar unilateral refractaria a múltiples tratamientos.** Manassero MT, Vera Mercado JC, Bertram C, Corrado A, Ruiz Díaz MA. Hospital Pediátrico del Niño Jesús. Córdoba.
10. **Viraje inmunológico Th2 a Th17: reacción psoriasiforme secundaria a dupilumab en paciente pediátrica con asma grave.** Goñi M, Fuenzalida P, Vega S, Ruiz Díaz MA, Lozinsky LV, Corrado A. Hospital Pediátrico del Niño Jesús. Córdoba.

#### 17.30 a 18.30: Minicasos 7: Nevos/melanoma

**Coordinadoras:** Carolina Llopis Fernández, Graciela Sánchez

**Secretaria:** Marina Amigo

(Auditorio B, 2º piso)

1. **Adenopatía axilar revelando un melanoma nodular.** Fleitas BM, Centurión AM, Gómez GM, Goiburu MB, Aldama ABF. Hospital de Clínicas. Paraguay.
2. **Melanocitoma infantil, a propósito de un caso excepcional.** Baigorria ML, Quattordio F, Corrado AV, Díaz Alfaro R, Herrero M. Hospital Pediátrico del Niño Jesús. Hospital Córdoba. Córdoba.
3. **Melanoma acral *in situ*.** Nassiff Z, Bejar N, Wagner A, Kuperman Wilder L, Mazzuocolo LD. Hospital Italiano de Buenos Aires.
4. **Melanoma amelanótico metastásico en paciente joven.** Caporalini F, Cañete Miltos NF, Azpitarte MV, Bastanzo ME, Ventrice CE. Hospital General de Agudos Dr. J.A. Fernández.
5. **Melanoma *in situ* en la infancia.** Tofanelli MV, Mayada Fabbri MV, Prieto JF, Puski DY, Centeno MV, Cervini AB. Hospital de Pediatría Prof. Dr. J.P. Garrahan.
6. **Melanoma nodular avanzado por consulta tardía.** Grajales FA, Malacisa K, González Quint E, Robledo G, Luongo B, Abosso S, Marcovsky C, Caratozzolo D, Arias C. Hospital Interzonal General de Agudos Eva Perón.
7. **Melanoma spitzoide.** Catalano Y, Strambach F, Lago R, Angulo A, Pérez V, Aguirre G. Hospital General de Agudos Dr. C.G. Durand.
8. **Nevo de Ota con localización palatina y compromiso ocular.** Jourdan DG, Páez D, Ribotta P, González S, Manzur G. Hospital de Clínicas José de San Martín.
9. **Nevus poroqueratósico.** Licciardi M, Alasino M, Vannetti A, Abaca MA, Andre S, Domínguez L, de Sautu Riestra MP, Julián MN. Hospital Central de Mendoza.

## 17.30 a 18.30: Comunicaciones libres 2: Úlceras/cicatrización de heridas

**Coordinadoras:** Anahí Belatti, Elina Benetti

**Secretaria:** Inés Sanz

(Auditorio C, 2º piso)

1. **Arteriopatía calcificante urémica (calcifilaxis).** Barbaresco E, Garnero A. Práctica privada. San Francisco. Córdoba.
2. **Aplicación de membrana amniótica en la regeneración y reepitelización de patologías cutáneas complejas: reporte de tres casos.** Heredia FA, Salduna MD, Valente E, López Mensaque M. Hospital Privado Universitario de Córdoba.
3. **Calcinosis cutis en pacientes con radiodermitis crónica: reporte de dos casos clínicos.** Bastos Parrondo B, Bejar N, Wagner A, Mazzuoccolo L, Bellati A. Hospital Italiano de Buenos Aires.
4. **Serie de casos de vasculopatía livedoide.** Gilbert LM, Nowak M, Espósito F, Nipoti J, Piccirilli G, Gorosito M, Molteni A. Hospital Provincial del Centenario. Rosario, Santa Fe.
5. **Tratamiento avanzado de la calcifilaxis: más allá del tiosulfato de sodio.** Ferrari MN, Farizano LA, Capellato N, Bejar N, Volonteri V, Belatti A, Torre AC, Mazzuoccolo LD. Hospital Italiano de Buenos Aires.
6. **Úlcera de Lipschütz en pacientes pediátricos, serie de casos.** Quiroga YP, Giménez MC, Zanin MA, Andrich V, Giovo M, Navazzoti J, Lechinsky V, Arce H, Peláez C, Mothe V, Pichichero G. Hospital Infantil Municipal de Córdoba.



Prohibido sacar fotografías o  
filmar las exposiciones



**¡CUIDE SUS PERTENENCIAS!**

**EL COMITÉ ORGANIZADOR NO SE RESPONSABILIZA  
POR EXTRAVÍOS NI SUSTRACCIONES**

**8.30 a 9.00: ¿Qué pasó con ...?***(Auditorio A+B+C, 2º piso)*

Se mostrará el seguimiento de algunos pacientes presentados en las sesiones *in vivo* de ediciones anteriores del Curso "Pierini"

**Coordinadoras:** Paula Enz, María Stringa

**Dermatomiositis clásica: presentación de un caso de inicio abrupto y respuesta terapéutica favorable.** Agüero MV, Fernández Capiet A, Sanz ML, Lenzo AB, Avaca MJ, Diez MB, Sanz A, Carabajal GL, León S. Hospital Churruca Visca

**Cromoblastomicosis.** Comparin ACM, Estrella Mendoza LN, Lorient M, Alfaro T, Della Giovanna P. Hospital Nacional Prof. A. Posadas

**Calcinosis tumoral de un año de seguimiento.** Oleksow B, Barcala M, Baldassarini J, Moreno p, Cumbe K, Cantagallo C, Dei-Cas I. Hospital Interzonal General de Agudos Presidente Perón de Avellaneda, Bs. As.

**9.00 a 12.00: Presentación y discusión de pacientes** *(Auditorio A+B+C, 2º piso)*

**Coordinadores:** Hugo Cabrera, Patricia Della Giovanna, Sandra García

**Secretarias:** Natalia Aragón, Roxana Di Gaeta, María Sol Fernández Venegas, María Laura Mauri

**Panel de expertos:** Manuel Giménez, Fernando Stengel

**Hospital General de Agudos Donación F. Santojanni.** *Ada Vaccarezza*

Dotta GS, Bonafe AE, Wamba EA, Gato FE, Plafnik R, Rondinella A, Bresolín Tuduri DX, Pez L, Monrroy Burgos CS, Flores Vélez S, Bustinduy M, Raffa F, Ballesteros Martínez V, Ceballos Sánchez GM, Bonelo Castro D, Barrales M.

**Hospital Interzonal General de Agudos Eva Perón.** *Cintia Arias*

Marcovsky C, Caratozzolo D, Gutiérrez Gleser S, Aguirre G, Abosso S, Bartak N, Robledo Villareal G, Luongo Cali MB, Alonso H, González Quint E, Terzano A, Pallares Maturano R, Perozo I, Pittaioli ML, Auguadra P, Castro Pedrozza M, Ktiche León Y, Ruales Dávalos A, Bravo Campos G, López V, Juárez V, González Y, Grajales F, Sierra Torres E, Loo Fernández E, Ipanaque Piedra C, Carballo Sánchez S, Borjas A, Zambrano N.

**Hospital Interzonal General de Agudos Presidente Perón de Avellaneda, Bs.**

*As. Cristina Cantagallo*

Dei-Cas I, Baldassarini J, Barcala M, Moreno Ríos P, Oleksow B, Cumbe K, Battistessa P, Maronna E.

**Hospital Nacional Prof. A. Posadas.** *Patricia Della Giovanna*

Ríos A, Di Gaeta R, Lorient DM, Rodríguez Rivello G, Caristia L, Mauri ML, Mantero N, Stringa A, Castro S, Cuenca A, Estrella Mendoza L, Scillama L, Tata V, Comparin ACM, Jiménez OA, Juviano Jiménez A, Mastrocola F, Saurín SD, Iñiguez Ochoa DS, Haberkorn L, Rodríguez N, Estrella R, Feigin J, Concistre A, Gorla C, Ormazábal V, Polimeni G, Alfaro TC.

**10.30 a 11.00: Intervalo**



**11.00 a 12.00: Presentación y discusión de pacientes** (*Auditorio A+B+C, 2º piso*)  
(continuación)

**Hospital Municipal de Oncología Marie Curie. Beatriz Cornes**

Colombo S, Andreoli B, Smidt, M, Duarte González II, Castro Mosqueira B, Riquelme C, Simonit Vera MS, Ferrera S, Guffanti L, Pelman D, Cratz Sánchez J, Meli M, Quiñonez JL.

**Hospital Zonal General de Agudos Dr. C. Bocalandro. María Gabriela Plaza**

Cardozo NM, Lópolo ML, Romero González NN, Paredes DA, Torrejón Peredo GN, López Lasso V, Henríquez Gómez LM, Quintero Silva YK, Quispe Colque DA, Bravo Pichucho RM, Gómez Ospina JA, Mejías Domínguez AJ, Kruk Fontana B, Villero Villero SJ, Galeano RB, Villafañe SV, Pastore NR, Mora Aguilar EY, Polo Tejeda J, Anaya Giraldo PS, Sosa Tapia EM, Stascheit E, García Botta M, Alarcia CM, Príncipe Collazos FA, Casado M, Delgado Burgos TB, Álvarez Camacho YM, Cenci V, Díaz Barahona CV, Canales Miraval EP, De la Hoz Romero AJ.

**12.00 a 12.30: Conferencia “Prof. Dr. Sergio Stringa”: Farmacodermias graves**  
(*Auditorio A+B+C, 2º piso*)

**Disertante:** Arnaldo Aldama

**Presidente:** Miguel Mazzini

**12.45 a 14.00: Comunicaciones libres 3: Colagenopatías/misceláneas**

**Coordinadoras:** Karina Malvido, María Alejandra Vázquez

**Secretaria:** Sabrina Merenzón (*Auditorio PB, PB*)

1. **Liquen escleroso extragenital generalizado, comunicación de dos casos.** Barrios M, Romero L, Fuentes M, Costa LS, Barrio I, Foenquinos R, Bendjuia G, Muhafrá D. Hospital General de Agudos Dr. J.M. Ramos Mejía.
2. **Manifestaciones cutáneas en pacientes pediátricos con diagnóstico de lupus eritematoso sistémico. Serie de casos.** Robledo JS, Otero MB, Delgadillo AC, Barabini LN, Palmieri MM, Agrimbau CS, Castro MN, Navacchia D, Laffargue JA. Hospital de Niños P. de Elizalde.
3. **Morfea panesclerótica en adultos simuladora de esclerosis sistémica cutánea difusa.** Rabanal F, Fuentes MS, Costa LS, Cilio A, Bendjuia G, Muhafrá D. Hospital General de Agudos Dr. J.M. Ramos Mejía.
4. **Vasculitis de pequeños vasos: presentación de tres casos con diferente evolución clínica.** Gastesi Sánchez ML, Córdova CF, Fuentes MS, Costa LS, Cilio A, Bendjuia G, Muhafrá DE. Hospital General de Agudos Dr. J.M. Ramos Mejía.
5. **Dermatosis eosinofílica inducida por neoplasias hematológicas.** Barrenechea V, Brocco SE, Vannelli M, González NC, Rossi MV. Hospital de Trauma y Emergencia Dr. F. Abete.
6. **Enfermedad de injerto contra huésped cutánea crónica, a propósito de tres casos.** Bravo EB, Astronave EG, Garay IS, Kurpis M, Valente E. Hospital Privado Universitario de Córdoba.



7. **Fístula cutánea odontogénica: serie de dos casos.** Borja A, Muñoz K, Feijoo F, Villar W, Fernández S, Madeo C. Hospital General de Agudos Dr. E. Tornú.
8. **Hemangiomas microvenulares de localización atípica: una serie de casos.** Alves Magalhaes A, del Azar NE, Poppi GM, Ortellado ML, Aranda LE, García Bazarra ML. Hospital General de Agudos Dr. T. Álvarez.

#### 14.05 a 15.45: Comunicaciones libres. Opción a premio Aarón Kaminsky

**Coordinadoras:** Viviana Leiro, Ana Clara Torre

**Secretarias:** María Ines Giustozzi, Lara Marotte

**Jurado:** Mirta Fortino, Marta La Forgia, Ariel Sehtman (Auditorio PB, PB)

1. **Uso de dupilumab en pacientes con dermatitis atópica y comorbilidades habitualmente excluidas de los ensayos clínicos: serie de casos.** Luna PC, Nougues M, Merenzón S, Panizzardi A, Abad ME, Larralde M. Hospital Alemán.
2. **Acrodermatitis enteropática adquirida: serie de casos en un hospital pediátrico.** Retyk T, García FV, Buján MM, Puski DY, Cervini AB. Hospital de Pediatría Prof. Dr. J.P. Garrahan.
3. **Análisis histopatológico de la citorreducción y del primer estadio de Slow Mohs tras electrocuretaje e imiquimod 5% en carcinoma basocelular de alto riesgo: estudio prospectivo de 31 casos.** García N, Coringrato M, Candiz E, Prado A, Maronna E. Hospital de Infecciosas Dr. F. Muñiz.
4. **Prevalencia y características clínicas de farmacodermias en pacientes hospitalizados: estudio observacional transversal de 10 años en un hospital de tercer nivel en la Argentina.** Pagirys C, Abbruzzese M, Isaac MP, Barbosa P, Fouces B, Busso C. Hospital Universitario Austral.
5. **Paracoccidioidomicosis, presentaciones clínicas inusuales en el Centro Dermatológico Dr. M.M. Giménez de Resistencia, Chaco.** Sosa AD, Hak CC, Paniagua BA, Giménez MF. Centro Dermatológico Dr. M.M. Giménez. Resistencia, Chaco.
6. **Pénfigo herpetiforme: reporte de dos casos.** Pinto HY, Florentín M, Hidalgo Parra I, Demarchi M, Conforti R. Hospital Petrona V. de Cordero de San Fernando.
7. **Metástasis cutáneas de neoplasias malignas: serie de casos.** Baigorria MG, Amoreo ME, Dimotta VD, Spinelli J, Ivanov ML. Hospital San Juan de Dios de La Plata.
8. **Tele dermatología en el sector público de Mendoza: estudio retrospectivo, descriptivo y observacional de 5 años.** Dattilo MC, Piera ME, Scocchi J, Borzotta MF, Tennerini ML. Hospital L.C. Lagomaggiore. Mendoza.
9. **Inteligencia artificial en el cribado de melanoma: ¿apoyo o desafío para los dermatólogos?** Brocco SE, Giangualano E, Vannelli M, Rossi MV. Hospital de Trauma y Emergencia Dr. F. Abete.
10. **Xantomas eruptivos diseminados.** Mendoza C, Pérez Verón M, Demarchi M, Hidalgo Parra I, Conforti RB. Hospital Petrona V. de Cordero de San Fernando.





**14.15 a 15.45: Sesión dermatopatología “Prof. Dr. Jorge Abulafia”: De la histopatología a la clínica** *(Auditorio A, 2º piso)*

**Presentación de casos interactivos**

**Coordinadores:** María de los Ángeles Juárez, Esteban Maronna

**Secretarías:** Giselle Caimi Romero, Clara Corrales Morey

**Disertantes:** Macarena Noblia, Florencia Díaz de la Fuente, Agostina Angulo, Victoria Cachau, Anahí Maidana

**14.15 a 15.45: Comunicaciones libres 4: Farmacodermias/nevos/melanoma/misceláneas**

**Coordinadores:** Carolina Spinelli Arizmendi, Javier Anaya

**Secretaria:** Julieta Fischer *(Auditorio B, 2º piso)*

1. **Características epidemiológicas de una cohorte retrospectiva de pacientes con síndrome de Stevens-Johnson y necrólisis epidérmica tóxica en un hospital de la comunidad de la Argentina.** Vidal L, Peralez MP, Bejar NA, Volonteri V, Torre AC, Mazzuocolo LD. Hospital Italiano de Buenos Aires.
2. **Exantema intertriginoso flexural y simétrico inducido por fármacos, serie de ocho casos.** Monferrer MF, Brocco SE, Vannelli M, González NC, Rossi MV. Hospital de Trauma y Emergencia Dr. F. Abete.
3. **Farmacodermias con eosinofilia.** Agriello M, Ceroni JR, Britos Fodor RG, Miraglia E, Gerez EM, Arena GL. Hospital Interzonal General de Agudos General San Martín. La Plata.
4. **Intoxicación por metotrexato: manifestaciones cutáneas y sistémicas.** Cotella J, Balague MA, Córdova F, Fuentes M, Costa L, Cabral Campana L, Bendjuia G, Muhafra D. Hospital General de Agudos Dr. J.M. Ramos Mejía.
5. **Síndrome DRESS: serie de casos en un hospital de tercer nivel durante un breve período de tiempo.** Viollaz ML, Sosa MV, Flores M, Mercáu S, Otal M, Gorosito M, Molteni A. Hospital Provincial del Centenario. Rosario, Santa Fe.
6. **Lentigo maligno amelanótico/hipomelanótico: presentación de dos casos clínicos.** Bellusci C, Ferrario D, Rodríguez Kowalczyk MV, Scalia G, Mazzuocolo LD. Hospital Italiano de Buenos Aires.
7. **Melanomas múltiples primarios: serie de tres casos.** Miguens Pawelek RO, Fuentes MS, Costa LS, Chiappe C, Acosta AC, Muhafra D. Hospital General de Agudos Dr. J.M. Ramos Mejía.
8. **Nevos sebáceos de Jadassohn y sus posibles evoluciones.** Balague MA, Torrico Pérez MB, Costa L, Fuentes MS, Chiappe C, Dimitri AM, Acosta AC, Muhafra D. Hospital General de Agudos Dr. J.M. Ramos Mejía.
9. **Tumores malignos del cuero cabelludo: un mosaico clínico y pronóstico.** Cedeño Sabando TD, Costa L, Fuentes M, Chiappe C, Acosta AC, Muhafra D. Hospital General de Agudos Dr. J.M. Ramos Mejía.

**14.15 a 15.45: Comunicaciones libres 5: Pelo-uñas/medicina interna/misceláneas****Coordinadores:** Luis Mazzuocolo, Ana Tettamanti**Secretaria:** Florencia Pedrini*(Auditorio C, 2° piso)*

- Nódulos reumatoideos cutáneos. A propósito de dos casos.** Cevallos Sánchez G, Ballesteros Martínez V, Gato F, Plafnik R, Cervetto C, Vaccarezza A. Hospital General de Agudos Donación F. Santojanni.
- Dermatosis perforante adquirida: a propósito de dos casos.** Zóttola MM, Liatto de Nógalo AB, Nógalo TG, Molina SG. Hospital de Clínicas Pte. Dr. Nicolás Avellaneda, Tucumán.
- Liquen espinuloso: una entidad infrecuente.** Flores Vélez SL, Pez LA, Gato F, Bustinduy M, Ballesteros V, Tejerina J, Vaccarezza AM. Hospital General de Agudos Donación F. Santojanni.
- Metástasis cutáneas secundarias a neoplasias de órganos sólidos.** Gallino LA, Bejar NA, Peralez MP, Volonteri V, Torre AC, Mazzuocolo LD. Hospital Italiano de Buenos Aires.
- Asociación entre alopecia areata y antecedentes autoinmunes en edad pediátrica: serie de casos.** Cera Colla C, Bejar NA, Peralez MP, Torre A, Mazzuocolo LD, Angles MV. Hospital Italiano de Buenos Aires.
- Exostosis subungueal.** Erdocia P, Adrogué L, Vázquez N, Haller G, Alonso M, Díaz de la Fuente F, Manzur G. Hospital de Clínicas José de San Martín.
- Leucemia cutis.** Bustinduy MS, Bresolin Tuduri D, García J, Raffa F, Wamba E, Vaccarezza A. Hospital General de Agudos Donación F. Santojanni.

**15.45 a 16.15: Intervalo****16.15 a 18.15: Haga su diagnóstico “Prof. Dr. Augusto Casala” (interactiva)***(Auditorio A, 2° piso)***Coordinadores:** Javier Anaya, Hernán Staiger**Secretarias:** Nadia Bejar, Berenice Fouces

- Karina Ochoa (La Plata)
- Ana Clara Torre (CABA)
- Matías Stringa (Pilar)
- María Inés Hernández (CABA)
- Bernardo Kantor (Rosario)
- Jimena Nocito (Córdoba)
- Sonia Rodríguez Saá (Mendoza)





### 16.15 a 18.15 Comunicaciones libres 6: Infecciosas

**Coordinadores:** Mauro Coringrato, Esteban Maronna

**Secretaria:** Fiorella Rigoni

(Auditorio B, 2º piso)

1. **Descamación neonatal como clave diagnóstica en sífilis congénita.** Burgos R, Sinatra A, Scocchi J, Chessé C, Abaca MC. Hospital L.C. Lagomaggiore. Mendoza.
2. **Episodios reaccionales en lepra: serie de seis casos.** Assad AA, Gerez EM, Bonaura P, Pieretti VM, Miraglia E, Arena GL. Hospital Interzonal General de Agudos General San Martín. La Plata.
3. **Episodios reaccionales: el lado impredecible de la enfermedad de Hansen.** Vecino MB, Brocco SE, Vannelli M, González NC, Rossi MV. Hospital de Trauma y Emergencia Dr. F. Abete.
4. **Espectro clínico de la tuberculosis cutánea.** Stringa AM, Mantero N, Lorient M, Mauri L, Alfaro CT, Della Giovanna PS. Hospital Nacional Prof. A. Posadas.
5. **Esporotricosis transmitida por gato doméstico.** Rodríguez D, Coringrato M, Messina F, Maronna E, Leiro V. Hospital de Infecciosas Dr. F. Muñiz.
6. **Herpes genital resistente a aciclovir.** Busi L, Fernández Pardal P, Marchetta L, Maronna L, Illian E, Perello J, Leiro V. Hospital de Infecciosas Dr. F. Muñiz.
7. **Infecciones micóticas en pacientes inmunosuprimidos.** Pereda S, Wagner A, Bejar N, Volonteri V, Giustozzi I, Torre AC, Mazzuocolo LD. Hospital Italiano de Buenos Aires.
8. **Micobacterias atípicas en dermatología: serie de tres casos clínicos.** Knudsen B, Córdoba L, Fernández Pardal P, Mancinelli MC, Ivanov ML. Hospital San Juan de Dios de La Plata.
9. **Radiodermatitis aguda: el rol oculto del virus herpes simple.** Diribarne ML, Peralez MP, Bejar NA, Giustozzi I, Torre AC, Mazzuocolo LD. Hospital Italiano de Buenos Aires.
10. **Tinea capitis: serie de casos.** Da Silva Alves HA, Brocco SE, Vannelli M, Rossi MV. Hospital de Trauma y Emergencia Dr. F. Abete.
11. **Tuberculosis cutánea: serie de seis casos clínicos.** Delaloye T, Caminos LB, Gerez EM, Michelena MA, Arena GL. Hospital Interzonal General de Agudos General San Martín. La Plata.

### 16.15 a 18.15 Comunicaciones libres 7: Dermatología pediátrica/misceláneas

**Coordinadores:** Carla Castro, Jorge Laffargue

**Secretaria:** Victoria Tata

(Auditorio C, 2º piso)

1. **Abordaje terapéutico de rinofimas, a propósito de dos casos.** Saieg V, Aignasse G, Dimitri, A, Córdoba F, Muhafra D. Hospital General de Agudos Dr. J.M. Ramos Mejía.
2. **Diferentes aspectos clínicos y topografías de carcinomas sebáceos.** Kummer MC, Coringrato M, Maronna E, Forero O, Prado A. Hospital de Infecciosas Dr. F. Muñiz.



3. **Poroma ecrino pigmentado: presentación de dos casos.** Tirado Montenegro C, Abud C, Ferrario D, Rodríguez Kowalczyk MV, Volonteri V, Mazzuocolo LD. Hospital Italiano de Buenos Aires.
4. **Mucinosis folicular, dos espectros clínicos.** Giménez MC, Quiroga Y, Zanin MA, Andrich MV, Salduna D, Pichichero G, Mocciaro D. Hospital Infantil Municipal. Hospital Privado Universitario. Córdoba.
5. **Pitiriasis rosada extendida asociada al uso de corticoterapia sistémica.** Coloma D, Valecillos M, Cruz M, Abril K, Chiappe C, Abad ME, Larralde M. Hospital General de Agudos Dr. J.M. Ramos Mejía.
6. **Pitiriasis rubra pilaris: cinco casos pediátricos.** Tata MV, Mantero N, Caristia L, Alfaro CT, Della Giovanna PS. Hospital Nacional Prof. A. Posadas.
7. **Desafíos terapéuticos en granuloma anular: a propósito de dos casos clínicos.** Bendahan C, Maingon D, Fuentes M, Barrio I, Muhafra D. Hospital General de Agudos Dr. J.M. Ramos Mejía.
8. **Importancia del diagnóstico precoz en fascitis eosinofílica. A propósito de tres casos.** Filisetti AB, Coringrato M, Maronna E, Mac Guire M, García N. Hospital de Infecciosas Dr. F. Muñiz.
9. **Tratamiento de queloides en orejas con láser de CO2.** Viegas Bordeira F, Wagner A, Ferraresso MG, Riganti J, Mazzuocolo LD. Hospital Italiano de Buenos Aires.
10. **Tratamiento quirúrgico conservador de fístulas en hidradenitis supurativa mediante guía ecográfica Doppler: experiencia de 15 casos.** Almanza L, Guerra GA, Infante G, Lozano PB, Díaz Alfaro R, Gómez Zanni MS, Pelizzari M, Kuyumilliam M, Sambuelli G, López Gamboa VR, Papa MB. Clínica Universitaria Reina Fabiola. Córdoba.
11. **Acné queloideo nugal: un desafío terapéutico en la práctica dermatológica.** Estanga Aparicio ML, Porro ME. Hospital Regional Artémides Zatti. Viedma, Río Negro.

#### 17.00 a 18.15 Comunicaciones libres 8: Linfomas/genodermatosis/misceláneas

**Coordinadores:** María Victoria Bourimborde, Matías Maskin

**Secretaria:** Ana Inés Lösch

(Auditorio PB, PB)

1. **Lesiones benignas de aspecto verrugoso en pacientes con epidermólisis ampollar distrófica recesiva.** Farias HF, Cella E, Puski DY, Centeno MV, Cervini AB. Hospital de Pediatría Prof. Dr. J.P. Garrahan.
2. **Tricoepiteliomas múltiples, reporte de casos.** Mastrocola F, Lorient DM, Alfaro CT, Della Giovanna PS. Hospital Nacional Prof. A. Posadas.
3. **Variedades clínicas de la enfermedad de Darier-White.** Ballesteros Martínez V, Gato F, Bonafe A, Wamba E, Tili M, Monroy Burgos S, Vaccarezza A. Hospital General de Agudos Donación F. Santojanni.
4. **Hiperplasia linfoide cutánea benigna que evolucionó a linfoma cutáneo primario B de la zona marginal.** Saavedra C, Bejar NA, Wagner A, Granara M, Baquero JA, Kohan D, Mazzuocolo LD, Enz P. Hospital Italiano de Buenos Aires.





5. **La delgada línea entre un pseudolinfoma y un linfoma cutáneo.** Zuleta P, Coringrato M, Álvaro Y, Maronna E. Hospital de Infecciosas Dr. F. Muñiz.
6. **Linfomas cutáneos poco frecuentes: experiencia en serie de casos y desafíos clínicos.** Aguirre CJ, Befani AG, Castellano LNB, Peralta MI. Hospital de Agudos Dr. L. Lucero. Bahía Blanca. Bs. As.
7. **Micosis fungoide foliculotropa: diagnóstico oportuno y respuesta terapéutica.** Gómez LM, Bejar NA, Wagner A, Kohan D, Volonteri VI, Granara M, Baquero JA, Mazzuocolo LD, Enz P. Hospital Italiano de Buenos Aires.
8. **Tres caras de un linfoma B cutáneo agresivo: experiencia en tipo pierna.** Ribera Mercado F, Baquero J, Granara M, Peralez M, Mazzuocolo L.D, Enz P. Hospital Italiano de Buenos Aires.



Prohibido sacar fotografías o  
filmear las exposiciones



**¡CUIDE SUS PERTENENCIAS!**  
EL COMITÉ ORGANIZADOR NO SE RESPONSABILIZA  
POR EXTRAVÍOS NI SUSTRACCIONES

**8.30 a 9.00: ¿Qué pasó con...?***(Auditorio A+B+C, 2º piso)*

Se mostrará el seguimiento de algunos pacientes presentados en las sesiones *in vivo* de ediciones anteriores del Curso "Pierini"

**Coordinadoras:** Paula Enz, María Stringa

**Escleredema de Buschke.** López R, Simionato C, Vigovich F, Noriega G. Hospital Británico

**Lepra lepromatosa y manifestaciones reumatológicas.** Rossi M, Córdova F, Fuentes M, Tiscornia J, Bendjuia G, Muhafra D. Hospital General de Agudos Dr. J.M. Ramos Mejía

**Linfoma cutáneo de células T.** Córdova F, Rabanal F, Fuentes M, Acosta AC, Bendjuia G, Muhafra D. Hospital General de Agudos Dr. J.M. Ramos Mejía

**9.00 a 12.00: Presentación y discusión de pacientes** *(Auditorio A+B+C, 2º piso)*

**Coordinadores:** Gabriela Bendjuia, Emilia Cohen Sabban, Osvaldo Stringa, Javier Anaya

**Secretarias:** Agustina Ghilioni, María Stringa, María Inés Muzzio

**Panel de expertos:** Mario Marini, Ricardo Galimberti

**Instituto de Investigaciones Médicas A. Lanari.** *Emilia Cohen Sabban*

Cabo H, Pazos M, Peralta MR, Marín MB, Malvido K, Vázquez A.

**Hospital General de Agudos Dr. J.M. Ramos Mejía.** *David Muhafra, Gabriela Bendjuia*

Abad E, Acosta AC, Barrio I, Cabral Campana L, Cilio A, Chaparro E, Chiappe C, Dimitri A, Foenquinos R, González D, Label M, Larralde M, Morales S, Oxilia A, Oxilia M, Poppi G, Spiner N, Spiner RE, Tiscornia J, Veira R. Costa AL, Costa LS, Di Milia M, Laurenzano L, Presedo J. Fuentes M, Balagué MA, Cedeño T, Cotella J, Córdova F, Pertile D, Richter V, Saieg V, Barrios M, Florenciañez G, García C, Gastesi M, Maingón D, Miguens R, Rabanal F, Romero L, Rossi M, Visentín MC, Bahl C, Bendahan C, Carreira F, Chimborazo Camas AS, Durán Saavedra C, Montes S, Pollini LM, Rodríguez Palacio B, Álvarez D, Cubillos Kellys, Defás Urquiza K, Jiménez Taboada F, Macay Loo M, Nagua Argudo K, Peña Brieva L, Ramos D, Romero Salazar S, Valencia Arturo S, Correa N, Cano R, Besolari V, Velda A, Gasca W, Rejala MG, Pagotto B, Abril K, Arnez E, Coloma D, Cruz M, Motzo M, Valecillos M, Mondino A, Azula ME, Martínez MM, Arias Peinado M, López Alarcón A, Acosta MG, Cermeño Maravi A, Gómez MJ, Abrego Ojeda R, Huaranca Colque E, Packow C, Saavedra Ortega MB.

**Hospital San Isidro.** *Andrea Giuliani*

Pergola S, Taboada V, Montechiessi G, Trotta L, Santivañez N, Prado M, Gigirey A, Paladino V, Abdalla S, Páez Soria S, Esparza D, Solís F, Arena V, Rojas A, Rocca E, Chiaravallotti F, Bugallo L, Ladilliksky D, Pérez Z, Vázquez L, Salazar C, Salviani M, Lambertini A, González G.



jueves

13

# Programa Científico



## **Hospital Nacional Dr. B. Sommer. Yamila Schinca**

Garvie V, Mónaco C, Martínez S, Ocampo E, Torrisi M, Palmeyro C, Ichazo MJ, Pagotto B, Roncoroni C, Benítez A, Briceño A, Alterno M, Aguilar J, Rodríguez L.

### **10.30 a 11.00: Intervalo**

### **11.00 a 12.00: Presentación y discusión de pacientes (Auditorio A+B+C, 2° piso)** (continuación)

## **Hospital General de Agudos Dr. C.G. Durand. Rosana Lago**

Angulo A, Gut L, Lipkunski V, Merenzón S, Narbona B, Ruiz M, Stefano P, Strambach F, Comisarenco M, Presumido P, Bracco E, Creus G, Catalno Y, Rivadulia M, Zambrano E, Moreno G, Guevara S, Pasmioño C, Rivas M, Papazian M, Flores F, Cáceres G, Sarmiento Escalante M, Dagdeviven K.

## **Hospital Italiano de La Plata. Rosa Marconi**

Fortino M, Cúneo E, Rositto A, Porto A, Molinaro L, De Barrio D, Torres Molina L, Martín C, Boffa L, Irigoyen G, Esteban A, Sicre A, Adra J, Turrin H, Rubino A, Bianchi M, Puican Aguilar K.

## **Hospital General de Agudos B. Rivadavia. Mirtha Morichelli**

González MI, Kim Hyon J, Stringa MD, Coanqui M, Gómez F, Brandizzi I, Swidzinski M, Vanegas M, Sacca MM, Alurralde C, Monterrosa J, Coronado N, Dal Santo M, Gamon D, Marrugo J, Viotti P, Pardini R, Galante A, Lee S, Garcia B, Quiceno Y, Portilla L.

### **12.00 a 12.30: Conferencia “Prof. Dr. Alejandro Cordero”: La piel en la adolescencia** (Auditorio A+B+C, 2° piso)

**Disertante:** Margarita Velásquez

**Presidente:** Ricardo Achenbach

### **12.30 a 12.45: Entrega de diplomas: Premio Aarón Kaminsky** (Auditorio A+B+C, 2° piso)

### **12.45 a 13.45: Simposio: Actualización en tratamiento adyuvante del melanoma** (Auditorio A+B+C, 2° piso)

**Disertante:** Mario A. Marini

**Patrocinador:** Laboratorio Pablo Cassará



**13.00 a 14.00: Presentación y discusión de pacientes por invitación**

(Auditorio PB, PB)

**Coordinadores:** Ana Clara Acosta, Ariel Sehtman

**Secretarias:** Analía Vanuffelen, Agustina Galarza

• **Más allá de las formas clásicas.** Sosa T, Barrios A, Trujman A, Gómez V. Hospital Interdistrital Evita. Formosa

• **Conditis bilateral del pabellón auricular, a propósito de un caso.** Mijalec NLA, Corsi MJ, Duranona KB, Núñez AR, Palaszczuk CL. Hospital Samic. El Dorado. Misiones

• **Un caso desafiante.** Serna SME, Pintos LI, Zini L, Melo V, Escobar V, Paniagua B. Centro Dermatológico Dr. M.M. Giménez. Resistencia, Chaco

**14.15 a 15.45: Desafíos diagnóstico-terapéuticos en dermatología pediátrica (interactiva)**  
(Auditorio A, 2º piso)

**Coordinadoras:** Valeria Angles, Andrea Santos Muñoz

**Secretarias:** Macarena Nougues, Betina Pagotto

**14.15: Bettina Cervini.** Hospital de Pediatría Prof. Dr. J.P. Garrahan

**14.30: María Eugenia Abad.** Hospitales Alemán y Ramos Mejía

**14.45: María Sol Díaz.** Hospital Italiano de Buenos Aires

**15.00: Gabriela Apréa.** Hospital Humberto Noti, Mendoza

**15.15: Sofía Granillo Fernández.** Hospital Zonal de Agudos Dr. R. Gutiérrez

**15.30: Marisa Zimmermann.** Hospital de Niños V.J. Vilela. Rosario

**15.45: cierre**

**14.15 a 15.45: Minicases 8: Farmacodermias/misceláneas**

**Coordinadoras:** Marta La Forgia, Aldana Rondinella

**Secretaria:** Macarena Sánchez Costantini (Auditorio PB, PB)

- DRESS: una lección clínica.** Larralde J, Yappert Y, Kleiman D, Duprez Rufino A, Fontana MI, Barbarulo A. Policlínico Bancario.
- Eritema fijo por fármaco.** Machado FA, Galarza A, Cannavó A, Dahbar M, Manzur G. Hospital de Clínicas José de San Martín.
- Farmacodermia por rituximab: equilibrio entre eficacia y seguridad.** Maingon D, Costa LS, Fuentes M, Bendjuia G, Muhafra D. Hospital General de Agudos Dr. J.M. Ramos Mejía.
- Mucositis oral como signo temprano de toxicidad sistémica por metotrexato.** Castro LM, Peralez M, Mazzuocolo LD. Hospital Italiano de Buenos Aires.
- Necrólisis epidérmica tóxica: una urgencia dermatológica que exige intervención inmediata.** Pardini R, Alurralde C, Coanqui M, Dal Santo M, Kim HJ, González MI, Stringa MD, Stella I, Morichelli M. Hospital General de Agudos B. Rivadavia.
- Pustulosis exantemática generalizada aguda en paciente polimedcado.** Ipanaque Piedra C, Malacisa P, Abosso S, Caratozzolo D, Marcovsky C, Arias C. Hospital Interzonal General de Agudos Eva Perón.





7. **Reacción adversa cutánea a tirzepatida.** Ribotta MP, Espinal A, Krpan S, Martínez del Sel J, Manzur G. Hospital de Clínicas José de San Martín.
8. **Amiloidosis cutánea nodular y del tejido celular subcutáneo de origen sistémico.** Mijalec NLA, Duranona KB, Torre JC, Palaszcuk CL. Hospital Samic Nivel III. El Dorado, Misiones.
9. **Balanitis de Zoon.** Ramallo CA, Coll K, Roldán CM. Hospital General de Agudos Dr. J.M. Penna. Bahía Blanca
10. **Calcifilaxis, un desafío diagnóstico.** Mancini Schmidt C, Zapata Riveros F, Rivarola A, Litvack D, Spesso F, Manrique V, Spesso F, Gallerano V. Hospital Córdoba.
11. **Enfermedad de injerto contra huésped aguda recurrente.** López Quero RM, Pizarro Caballero F, Consigli J, Mazzotta M. Hospital Nacional de Clínicas. Córdoba.
12. **Leucoplasia oral.** Muñoz Cuadros K, Feijoo F, Villar W, Fernández Blanco G, Madeo MC, Maronna E. Hospital General de Agudos Dr. E. Tornú.
13. **Liquen escleroatrófico extragenital en adolescente.** Julián MN, Abaca MA, Valenzuela L, Domínguez L, Vannetti A, Alasino M, de Sautu P, Andre S. Hospital Central de Mendoza.
14. **Liquen plano zosteriforme y anular.** Comparin ACM, Stringa AM, Rodríguez Rivello GR, Alfaro CT, Della Giovanna PS. Hospital Nacional Prof. A. Posadas.
15. **Liquen queratósico displásico de lengua.** Villca Viraca Z, González S, Casas G, Manzur G. Hospital de Clínicas José de San Martín.

#### 14.15 a 15.45: Minicases 9: Colagenopatías

**Coordinadores:** Gabriela Bendjuia, Hernán Staiger

**Secretaria:** Adalí Martínez López

(Auditorio B, 2º piso)

1. **Dermatomiositis de rápida progresión con compromiso sistémico fatal.** Romanazzi V, Consigli A, Mazzotta M, Consigli C. Hospital Nacional de Clínicas. Córdoba.
2. **Dermatomiositis juvenil TIF 1 GAMMA + con compromiso muscular severo.** Jiménez OA, Della Giovanna P, Lorient M, Di Gaeta R. Hospital Nacional Prof. A. Posadas.
3. **Dermatomiositis y enfermedad pulmonar intersticial: marcadores serológicos y riesgo clínico.** Franco Y, Meik S, Hernández MI, Trilla C, Neglia V. Hospital General de Agudos Dr. C. Argerich.
4. **Dermatosis neutrofílica de las manos.** Mouris MF, Eickert CM, Flores J, Insaurralde L, Martínez AA, Campastri A, Pérez OG, Carbia SG. Hospital General de Agudos Dr. J.M. Penna.
5. **Enfermedad de Mikulicz.** Paolicchi J, González S, Haller G, Dahbar M, Manzur G. Hospital de Clínicas José de San Martín.
6. **Liquen escleroso.** Galante A, Vanegas M, Sacca M, González M, Kim Y, Stringa M, Stella I, Morichelli M. Hospital General de Agudos B. Rivadavia.

7. **Lupus cutáneo.** Gómez Guevara MC, Famulari E, Oberé B, Ferronato F, Jorge M. Hospital General de Agudos Dr. I. Pirovano.
8. **Lupus eritematoso túbido.** Achaval ER, Baigorri MC, Cabanillas MS, Ibarra L, Toro V, Di Prinzio L, Pascali AE. Hospital General de Agudos D. Vélez Sarsfield.
9. **Morfea generalizada.** Zini P, Haller G, Ribotta P, Dahbar M, Díaz de la Fuente F, Manzur G. Hospital de Clínicas José de San Martín.
10. **Síndrome de Reynolds: relevancia clínica y diagnóstica.** Pavón MJ, Nougues M, Luna PC, Merenzón S, Pucci P, Larralde M. Hospital Alemán.
11. **Úlcera digital en contexto de esclerodermia localizada.** Bracco Aragno NMJ, Casas B, Consigli A, Fidalgo D. Consigli C. Hospital Nacional de Clínicas. Córdoba.
12. **Exantema purpúrico y perniosis lúpica como manifestación cutánea de lupus eritematoso sistémico juvenil.** Balduzzi S, Pombar RF, Bocian MS, Puski DY, Centeno MV, Portigliatti JP, Villarreal MG, Katsicas MM, Cervini AB. Hospital de Pediatría Prof. Dr. J.P. Garrahan.
13. **Bajo la piel, un caso de cronicidad silenciosa.** Duque L, Ariza R, Torres V, Salvarezza S, Cristoff F. Hospital Zonal General de Agudos Dr. A. Oñativia.
14. **Lupus ampollar: un desafío diagnóstico.** Gigena AC, Brusa JR, Herrera G, Manrique V, Gubiani ML. Hospital San Roque. Córdoba.
15. **Manifestaciones clínicas en dermatomiositis amiopática: presentación de un caso con calcinosis extensa.** Monroy Burgos S, Bustinduy M, Raffa F, Flores Vélez S, Cevallos Sánchez G, Carral E, Vaccarezza AM. Hospital General de Agudos Donación F. Santojanni.
16. **Vasculopatía livedoide.** Bressan GJ, Balocco LMV Patrone MS, Tivano S, Sosa Oliva LF, Aiani MR, Salva MJ, Vassallo ML, Díaz MG, Guardati MV, Migliore N, Iribas JLI. Hospital José María Cullen. Santa Fe.

#### 14.15 a 15.45: Minicases 10: Acné rosácea/misceláneas

**Coordinadoras:** Giselle Claros, Ana Mordoh

**Secretaria:** Paula Barrios

(Auditorio C, 2º piso)

1. **Acné conglobata.** Ricaurte A, Ariza R, Cristoff F. Hospital Zonal General de Agudos Dr. A. Oñativia.
2. **Enfermedad de Morbihan.** Volpe O, Guerra MJ, Martínez AA, Insaurralde L, Rojas X, Pérez OG, Carbia SG. Hospital General de Agudos Dr. J.M. Penna.
3. **Linfedema genital: complicación de una hidradenitis supurativa.** Morelli V, Flores V, Latorre K, Melamed M. Hospital Interzonal General de Agudos Prof. Dr. R. Rossi de La Plata.
4. **Rosácea granulomatosa.** Blanco H, Talanczuk JB, Gómez EA, Lara C, Alfonso A, Ortiz MF, Araoz F. Hospital Zonal General de Agudos "Mi Pueblo", Florencio Varela.
5. **Síndrome de oclusión folicular en contexto de paciente con síndrome de Townes-Brocks.** Allamargot DJ, Ávila M, Ruiz Díaz MA, Díaz YSM, Dib MD. Hospital Pediátrico del Niño Jesús. Córdoba.



6. **Leishmaniasis cutánea.** Zanin MA, Quiroga Y, Giménez MC, Moya N, Andrich MV, Pichichero G. Hospital Infantil Municipal de Córdoba.
7. **BCGitis diseminada.** Escobar Chaperó SA, Bocian M, Puski DY, Cervini AB, Centeno MV. Hospital de Pediatría Prof. Dr. J.P. Garrahan.
8. **Alopecia luética en paciente con sífilis secundaria.** Ligia Panezo, Fernández Pardal P, Marchetta L, Vacchino M, Leiro V. Hospital de Infecciosas Dr. F. Muñiz.
9. **Dermatosis perforante adquirida en un paciente con diabetes insulinodependiente.** Zambrano E, Rivas M, Gut L, Lago R, Angulo A. Hospital General de Agudos Dr. C.G. Durand.
10. **Eritema multiforme fotodistribuido: una variante atípica.** Volpi Bertiz L, Farizano LA, Bejar NA, Torre AC, Volonteri VI, Mazzuocolo LD. Hospital Italiano de Buenos Aires.
11. **Granuloma anular generalizado: un desafío terapéutico.** Cumbe K, Oleksow B, Moreno P, Baldassarini J, Barcala M, Cantagallo C, Dei-Cas I. Hospital Interzonal General de Agudos Presidente Perón de Avellaneda, Bs. As.
12. **Granuloma anular.** Castillo C, Ribotta P, Haller G, Lagodin C, Manzur G. Hospital de Clínicas José de San Martín.
13. **Mucinosis papular acral persistente.** Infante G, Guerra GA, Almanza L, Lozano PB, Rossello VE, Guidi AE, Papa MB. Clínica Universitaria Reina Fabiola. Córdoba.
14. **Necrólisis epidérmica tóxica.** Patrone MS, Sosa Oliva LF, Tivano S, Bressan G, Guardati MV, Díaz G, Iribas JLI, Pérez Campos J. Hospital José María Cullen. Santa Fe.
15. **Sarcoidosis: un desafío diagnóstico.** Godoy MB, Liatto de Nogalo AB, Nogalo TG, Molina SG, Arangio AG, Audi VM. Hospital de Clínicas Pte. Dr. Nicolás Avellaneda, Tucumán.

15.45 a 16.15: Intervalo

16.15 a 17.15: ¿Qué hay de nuevo en mi práctica diaria? (Auditorio A, 2º piso)

**Coordinadores:** Horacio Cabo, Rubén Spiner

**Secretarías:** Luciana Costa, Valeria Orsi

- **Tumores queratinocíticos.** Ana Clara Acosta
- **Dermatoscopia.** Gabriel Salerni
- **Dermatología pediátrica.** Andrea Santos Muñoz
- **Patología genital.** Hernán Staiger
- **Alopecias.** Rubén Spiner
- **Discusión**





**16.15 a 17.45 Minicases 11: Misceláneas****Coordinadoras:** Rocío Raffaeli, Clarisa Roncoroni**Secretaria:** Jesica Ríos*(Auditorio PB, PB)*

1. **Porfiria cutánea tarda asociada a hepatitis C.** Hernández O, Álvarez M, Martínez AA, Insaurralde L, Campastri A, Pérez OG, Carbia SG. Hospital General de Agudos Dr. J.M. Penna.
2. **Desafío intraoperatorio: tumor vascularizado en la piel.** Ariza R, Martelletti N, Torres V, Peñarrieta S, Cristoff F. Hospital Zonal General de Agudos Dr. A. Oñativia.
3. **Reacción dérmica a cuerpo extraño por inyección de biomateriales.** Mazenett M, García Simón M, Pastore F, Jiménez V, Milanese C, Martín E. Hospital General de Agudos Dr. E. Tornú.
4. **Dermatosis cenicienta, una mirada integral desde Centroamérica.** Rivas M, Strambach F, Lago R, Angulo A. Hospital General de Agudos Dr. C.G. Durand.
5. **Hiperpigmentación mucocutánea por enfermedad de Addison.** Palmero S, Anderlini C, Garay IS, Valente E. Hospital Privado Universitario de Córdoba.
6. **Dermatofibroma celular.** Rodríguez NL, Mouris MF, Driollet Posse B, Martínez AA, Insaurralde L, Gallego LD, Pérez OG, Carbia SG. Hospital General de Agudos Dr. J.M. Penna.
7. **EICH cutánea símil NET.** Granda N, Farizano L, Volonteri V, Mazzuoccolo L, Staiger H. Hospital Italiano de Buenos Aires.
8. **Hidradenoma sólido-quístico simulando lesión maligna en región cervical.** Durán Saavedra CJ, Fuentes MS, Cilio A, Chiappe C, Muhafra D. Hospital General de Agudos Dr. J.M. Ramos Mejía.
9. **Lesión pigmentada del pezón.** Jiménez V, Anonis M, García M, Martínez M, Martín M, Madeo C. Hospital General de Agudos Dr. E. Tornú.
10. **Linfangioma circunscripto.** Blanchar A, Torres V, Cristoff F. Hospital Zonal General de Agudos Dr. A. Oñativia.
11. **Síndrome de Rendu-Osler-Weber.** Baldassarini J, Barcala M, Cumbe K, Moreno P, Oleksow B, Dei-Cas I, Cantagallo Amitrano C. Hospital Interzonal General de Agudos Presidente Perón de Avellaneda, Bs. As.
12. **Síndrome de Nicolau: una complicación iatrogénica infrecuente.** Moreira Montes GD, García García ME, Aczel J, Pereyra D, Vallejos YS, García Bazarra ML. Hospital General de Agudos Dr. T. Álvarez.
13. **Síndrome de Sweet atípico en contexto de paciente inmunosuprimida.** Zapata Riveros FS, Mancini C, Rivarola M, Litvack D, Manrique V, Gallerano V. Hospital Córdoba.
14. **Espiradenomas y tricoepiteliomas: distintas entidades, ¿un mismo síndrome?** Eickert CM, Apisco E, Martínez AA, Insaurralde L, Flores R, Pérez OG, Carbia SG. Hospital General de Agudos Dr. J.M. Penna.





## 16.15 a 17.15 Minicases 12: Inmunodermatología-ampollares

**Coordinadores:** Roberto Glorio, Victoria Cachau

**Secretaria:** Heliana Hernández Herrera

(Auditorio B, 2º piso)

1. **Dermatitis herpetiforme.** Pignatta L, Baigorria L, Goñi M, Manrique V, Lozinsky L. Hospital Pediátrico del Niño Jesús. Córdoba.
2. **Dermatosis por IgA lineal.** Gallardo Luján Y, Caporalini F, Azpitarte V, Bastanzo ME, Dalmaso L. Hospital General de Agudos Dr. J.A. Fernández.
3. **Eritema multiforme con rebrote posterior a vacuna antigripal.** Juárez V, Villarrubias MJ, Abosso S, Caratozzolo D, Marcovsky C, Arias C. Hospital Interzonal General de Agudos Eva Perón.
4. **Eritema multiforme persistente: un desafío diagnóstico y terapéutico.** Medina AB, Pagano P, Guerrero G, Altavista C, Díaz D. Hospital Provincial Neuquén Dr. Castro Rendon.
5. **Eritrodermia por pénfigo foliáceo: dificultad en el diagnóstico.** Archanco P, Cordo V, De Lena F, Lombardi F, Pereira V, Sorokin I, Vazzano Masson L, Raffaeli R. Hospital San Roque de Gonnet, La Plata.
6. **Erosión facial persistente.** Jiménez M, Goland M, De Andres B, Flores V, Latorre K, Melamed M. Hospital Interzonal General de Agudos Prof. Dr. R. Rossi de La Plata.
7. **Metahemoglobinemia inducida por dapsona en paciente con dermatosis ampollar por IgA lineal.** Juvinao AC, Della Giovanna PS, Lorient DM, Alfaro CT. Hospital Nacional Prof. A. Posadas.
8. **Pénfigo seborreico.** Oyola MI, Glikin I, Pastore F, Madeo C. Hospital General de Agudos Dr. E. Tornú.
9. **Penfigoide ampollar asociado a uso de vildagliptina.** Coll K, Ramallo CA, Roldán CM. Hospital General de Agudos Dr. J.M. Penna. Bahía Blanca.
10. **Porfiria cutánea asociada a virus de inmunodeficiencia humana.** Pinzón Paladines A, De la Fuente V, Maña J, García N, Blautzik F, Pivetta A, Cazorla M, Martínez P, Guagnini M, Rearte N. Hospital Privado de Comunidad. Mar del Plata, Bs. As.

## 16.15 a 17.15 Minicases 13: Pelo-uñas/misceláneas

**Coordinadoras:** Irene Sorokin, Carmen Tatiana Alfaro

**Secretario:** Gustavo Haller

(Auditorio C, 2º piso)

1. **Tumor glómico: resolución quirúrgica.** Bartak NL, Robledo G, González Quint E, Grajales F, Caratozzolo D, Marcovsky C, Gutiérrez Gleser S, Villarubias MJ, Arias C. Hospital Interzonal General de Agudos Eva Perón.
2. **Linfangioma circunscripto localizado.** Cratz J, Riquelme CR, Andreoli BM, Colombo S, Cornes MB, Querol EM. Hospital Municipal de Oncología Marie Curie.
3. **Porfiria cutánea tarda.** Santin JG, Vecino MB, Brocco SE, Vannelli M, Rossi MV. Hospital de Trauma y Emergencia Dr. F. Abete.

4. **Queilitis glandular purulenta.** De Lena F, Cordo MV, Archanco P, Lombardi F, Sorokin I, Vazzano Masson L, Pereira V, Torchiari F, Raffaeli R. Hospital San Roque de Gonnet, La Plata.
5. **¿En qué pensar ante “liendres” resistentes?** Rojas AL, Lambertin AS, Arena VS, Taboada VA, Gaudenzi F, Giuliani AV. Hospital Municipal Central de San Isidro Dr. M.A. Posse.
6. **Alopecia fibrosante con patrón androgenético.** Centurión AM, Aldama AB, Rotela VM, Re ML, Fleitas BM. Hospital de Clínicas. Paraguay.
7. **Complicaciones evitables en el manejo de la alopecia areata: reporte de un caso con atrofia por corticoides.** González Gamarra M, Estrella LN, Castro TS, Gegdyszman V. Práctica privada.
8. **Lupus eritematoso discoide pilar.** Valentini L, Marchetta L, Ginzburg K, Gándara Y, Maronna E, Collado R. Hospital de Infecciosas Dr. F. Muñoz.
9. **Síndrome de uñas amarillas.** Galarza Vázquez A, Ribotta P, Alonso M, Martínez del Sel J, Manzur G. Hospital de Clínicas José de San Martín.
10. **Respuesta sintomática de celulitis disecante con adalimumab.** Bahl C, Fuentes M, Visentin MC, Laurenzano L, Foenquinos R, Barrio I, Muhafra D. Hospital General de Agudos Dr. J.M. Ramos Mejía.

**17.45 a 19.15: Sesión interactiva lúdica: Olimpiadas dermatológicas**

*(Auditorio A+B+C, 2º piso)*

**Coordinadores:** Victoria Cordo, Martín Lorient

**Secretarias:** Lucía Córdoba, Agustina Stringa

**Capitán equipo azul:** Paula Luna

**Capitán equipo rojo:** Karina Ochoa

**Caso 1:** Andrea Juvinao

**Caso 2:** Agustina Galarza

**Caso 3:** Luciano Farizano

**Caso 4:** Margarita Velásquez



Prohibido sacar fotografías o  
filmar las exposiciones



**¡CUIDE SUS PERTENENCIAS!**

**EL COMITÉ ORGANIZADOR NO SE RESPONSABILIZA  
POR EXTRAVÍOS NI SUSTRACCIONES**



viernes  
14

# Programa Científico



## 8.30 a 9.00: ¿Qué pasó con...?

(Auditorio A+B+C, 2º piso)

Se mostrará el seguimiento de algunos pacientes presentados en las sesiones *in vivo* de ediciones anteriores del Curso "Pierini"

**Coordinadoras:** Paula Enz, María Stringa

**Síndrome de ASIA.** Salto I, Coringrato M, Ginzburg K, Forero O, Maronna E, Leiro V. Hospital de Infecciosas Dr. F. Muñiz

**Micosis fungoide tumoral.** Farizano L, Baquero J, Granara M, Mazzuocolo L, Enz P. Hospital Italiano de Buenos Aires

**Histiocitosis.** Nougues M, Larralde M. Hospital Alemán

## 9.00 a 12.00: Presentación y discusión de pacientes (Auditorio A+B+C, 2º piso)

**Coordinadores:** Julio Gil, Margarita Larralde, Viviana Leiro, Graciela Sánchez

**Secretarios:** Andrés Label, Eliane Meirovich, Karen Ginzburg

**Panel de expertos:** Alejandro Ruiz Lascano, Mercedes Hassan

### Hospital de Infecciosas Dr. F. Muñiz. Viviana Leiro

Fernández Pardal P, Forero O, Coringrato M, Candiz E, Fischer J, Marchetta L, Ginzburg K, Maronna E, Meirovich E, De Carli E, Vélez J, Gándara Y, Prado A, García N, Mac Guire M, Alvaro Y, Poggio C, Montes ML, Filisetti A, Kummer C, Rodríguez D, Benítez S, Salto I, Zuleta Quintero P, Villarruel M, Valentini L, Busi Liley, Solorzano P, Sanchez G, Rosales L, Kambi M, Fernández Fevola A, Dramisino R, Panezo, L, Olivieri R.

### Hospital Italiano de Buenos Aires. Luis Daniel Mazzuocolo

Brau G, Enz, P, Angles MV, Belatti A, Bibiloni N, Ferrario D, Galimberti D, Navarro Tuculet C, Rodríguez Kowalczyk MV, Staiger H, Torre AC, Abed Dickson M, Abud Ibarra C, Antonioli E, Baquero Rey J, Barrera F, Barrientos C, Bejar N, Bertarini MF, Bollea Garlatti MR, Bruey S, Campoy V, Capellato N, Cappetta ME, Comparatore M, Cura MJ, Crivaro P, Di Prinzio A, Duarte ME, Echeverría M, Ferraresso MG, Flores V, Franco M, Galimberti ML, Geloso M, Giustozzi MI, Granara M, Hernández B, Kehoe MB, Klubok A, Kowalczyk A, Kreimer J, Kuperman Wilder L, Lanteri Sambrizzi A, Lisa Eliceche M, López Di Notto A, Mac Donald L, Maldonado Cubilla B, Martínez MF, Martínez Piva MM, Marzovilla P, Mascareñas MT, Micieli Galeazzi MP, Montani MA, Noguera V, Pavón C, Pedrozo T, Pérez Cortiñas ME, Pinotti V, Pombo V, Riganti J, Rinflerch A, Roberts M, Rodrigues Vasconcelos R, Romaní Monti M, Ruf M, Schiuma A, Schroder M, Torres Ordoñez MG, Torrico Céspedes E, Vacas A, Veliz Noboa M, Vulcano A, Farizano L, Peralez M, Wagner A, Bastos Parrondo B, Cortes Velosa L, Gallino Suárez L, Gigoux B, Granda Chinchin N, Ribera Mercado F, Vidal L, Viegas Bordeira F, Cera Coll C, Diribarne ML, Ferrari M, Gómez Artega L, Pereda S, Saavedra Gallegos MC, Vagnola A, Zambrano Caicedo J, Castro Prieto L, Catalani A, Cedeño Pincay I, Fus B, Mena Bucheli, P, Nassiff Kamenoff Z, Re M, Volpi Bertiz L, Riquelme C, Tirado Montenegro C, Bellusci C, Bolaños Osorio S, Vargas Coello C.



**Hospital San Roque de Gonnet. Rocío Raffaeli**

Vazzano Masson L, Cordo MV, Pereira V, Sorokin I, De Lena F, Archanco P, Lombardi F.

**10.30 a 11.00: Intervalo**

**11.00 a 12.00: Presentación y discusión de pacientes** (*Auditorio A+B+C, 2º piso*)  
(continuación)

**Hospital Alemán. Margarita Larralde**

Abad ME, Busso S, Cano, R, Casas G, Debernardi E, Frare C, González VM, Label A, Leitner R, Llorca V, Luna P, Losch AI, Mónaco M, Oxilia A, Panizzardi A, Reyes G, Romero G, Rusiñol JS, Santillán LM, Santos Muñoz A, Segabache M, Suárez MF, Tirelli L, Vallone G, Vargas AR, Vigovich F, Belocopitow MF, Giusti F, Moran F, Sánchez M, Mora Muñoz MM, Bragaña CM, Guzmán Patiño KL, Nougues M, Pavón J, Pérez A, Boccardo J.

**Hospital General de Agudos Dr. J.M. Penna. Sergio Carbia**

Flores R, Gallego Guerrero D, Rojas González X, Campastri A, Insaurralde L, Martínez López A, Flores J, Driollet Posse B, Eickert C, Rodríguez N, Mouris F, Apisco E, Padilla Durán L, Vega Orellana V, Volpe O, Hernández Orozco O, Álvarez Martínez M, Guerra Tello M, Song A, Rodríguez Scarso M, Marrero M, Chavanne U, Perez G, Glorio R.

**12.00 a 12.30: Conferencia “Prof. Dr. David Grinspan”: Paciente con prurito o disestesias: cuando nada funciona, ¿qué hacemos?** (*Auditorio A+B+C, 2º piso*)

**Disertante:** Francisco Tausk

**Presidente:** Marcelo Label

**12.00 a 12.40: Acto de entrega de diplomas a los egresados de la Diplomatura en Enfermedades Autoinflamatorias** (*Auditorio PB, PB*)



Prohibido sacar fotografías o  
filmar las exposiciones



**¡CUIDE SUS PERTENENCIAS!**

**EL COMITÉ ORGANIZADOR NO SE RESPONSABILIZA  
POR EXTRAVÍOS NI SUSTRACCIONES**





**12.45 a 14.00: Discusión de posters electrónicos** (Auditorio PB, PB)  
**Coordinadores:** Dante Chinchilla, Juliana Martínez Del Sel, Karina Ochoa

**14.15 a 15.45: Acné y rosácea: nuevas perspectivas y decisiones clínicas basadas en casos** (Auditorio A, 2º piso)

**Coordinadores:** Mónica Noguera, Roberto Retamar

**Secretarias:** Débora Kaplan, María Paz Reano Tessi

**Panel interactivo:** Clara Di Nunzio, Giselle Claros, Emilia Cohen Sabban

**Bienvenida e introducción.** Roberto Retamar y Mónica Noguera

**14.15: Nuevas perspectivas en el tratamiento del acné.** Giselle Claros

**14.30: Rosácea: evidencia reciente y decisiones clínicas personalizadas.** Emilia Cohen Sabban

**14.45: Casos complejos: acné + rosácea + comorbilidades. Decisiones difíciles en la práctica real.** Mariángeles Jofre

**15.00: Conversando con expertos: controversias, zonas grises y nuevas miradas**

**15.30: Preguntas del público y cierre**

**14.15 a 15.45: Minicases 14: Medicina interna/úlceras/cicatrización de heridas**

**Coordinadores:** Jorge Tiscornia, Olga Gabriela Pérez

**Secretaria:** Mariana Jorge

(Auditorio PB, PB)

1. **Dermatitis de contacto alérgica.** Mónaco C, Talanczuk JB, Gómez EA, Anibar R, Lara C, Osorio K. Hospital Zonal General de Agudos "Mi Pueblo", Florencio Varela.
2. **Liquen plano pigmentoso invertido.** Espin ML, Talanczuk JB, Gómez EA, Lara CC, Bello IG, Riera A, Juria VA. Hospital Zonal General de Agudos "Mi Pueblo", Florencio Varela.
3. **Más allá de la sepsis: púrpura *fulminans* como urgencia dermatológica.** Kleiman DS, Larralde J, Yappert Y, Duprez Rufino A, Fontana MI, Barbarulo A. Policlínico Bancario.
4. **Porfiria cutánea tarda.** Adrogué L, Haller G, Dahabar M, Manzur G. Hospital de Clínicas José de San Martín.
5. **Síndrome de Sweet clásico posterior a infección respiratoria.** Vigna MB, Reggiardo J, Fernández Bussy R, Bertaina C, Kantor B, Gorosito M, Molteni A. Hospital Provincial del Centenario. Rosario, Santa Fe.
6. **Del mixedema pretibial a la enfermedad de Graves: un recorrido diagnóstico.** Sanguinetti J, Barbosa P, Anaya J, Busso C. Hospital Universitario Austral.
7. **Dermatosis perforante en paciente diabética: un desafío diagnóstico entre necrobiosis lipoídica y granuloma anular.** Abeledo L, Marchese M L, Barbosa P, Anaya J, Busso C. Hospital Universitario Austral.
8. **Manifestaciones cutáneas como presentación inicial de un mieloma múltiple.** Budde D, Arias Y, Aranda C, Bergallo J, Martínez J, Merli A, Saslavsky M. Hospital Provincial de Rosario, Santa Fe.
9. **Síndrome AESOP asociado a síndrome de POEMS.** López R, Trovato D, Minaudo C, Vigovich F, Cora M, Noriega G. Hospital Británico de Buenos Aires.

**10. Vasculitis leucocitoclástica como manifestación inicial de enfermedad de Crohn ileocolónica.** Mattalia MF, Sosa MV, Gilbert L, Squeff M, Feijoo C, Gorosito M, Molteni A. Hospital Provincial del Centenario. Rosario, Santa Fe.

**11. Calcifilaxis en obesidad mórbida: un desafío terapéutico.** Re MM, Farizano LA, Bejar NA, Torre AC, Volonteri V, Mazzuocolo LD. Hospital Italiano de Buenos Aires.

**12. Uso exitoso de piel cadavérica en úlcera de Martorell.** Fernández Fevola A, Hospital de Infecciosas Dr. F. Muñiz.

#### 14.15 a 15.45: Minicases 15: Genodermatosis/misceláneas

**Coordinadoras:** Karina Cejas, María Centeno

**Secretaria:** Florencia De Lena

(Auditorio B, 2º piso)

**1. Displasia ectodérmica hidrótica y malformación vascular congénita unilateral asociada a nueva variante patogénica del gen *GJA1*.** Acosta MG, Arias M, Natale M, Valinotto L, Manzur G, Casas G, Larralde M. Hospital General de Agudos Dr. J.M. Ramos Mejía, CEDIGEA, Hospital Alemán.

**2. Enfermedad de Darier clásica generalizada.** Sosa S, Baigorri MC, Cabanillas MS, Ibarra L, Toro V, Pascali A, Alonso G, Di Prinzio L. Hospital General de Agudos D. Vélez Sarsfield.

**3. Incontinencia pigmenti.** Moreno G, Stefano P, Angulo A, Natale M, Lago R. Hospital General de Agudos Dr. C.G. Durand.

**4. Presentación inusual de esclerosis tuberosa en paciente adulta.** Mora MM, Abad ME, Casas G, Larralde M. Hospital Alemán.

**5. Quistes epidérmicos múltiples.** Cisneros JA, Martínez del Sel J, Ribotta P, Venini C, Díaz de la Fuente F, Manzur G. Hospital de Clínicas José de San Martín.

**6. Poroqueratosis actínica superficial diseminada.** Roldán CM, Coll K, Ramallo CA, Arévalo J. Hospital General de Agudos Dr. J.M. Penna. Bahía Blanca.

**7. Escorbuto.** Lombardi F, De Lena F, Archanco P, Cordo MV, Sorokin I, Vazzano L, Pereira V, Torchiari F, Raffaeli R. Hospital San Roque de Gonnet, La Plata.

**8. Esteatocistomas múltiples.** Baird M, Haller G, Wright D, Díaz de la Fuente F, Manzur G. Hospital de Clínicas José de San Martín.

**9. Farmacodermia tipo SDRIFE en paciente crítico bajo tratamiento antibiótico.** Chavít Emerson D, Abbruzzese M, Anaya J, Busso C. Hospital Universitario Austral.

**10. Fistula cutánea odontogénica como simulador de carcinoma basocelular.** Montes SC, Massironi JM, Fuentes MS, Acosta AC, Muhafra D. Hospital General de Agudos Dr. J.M. Ramos Mejía.

**11. Histoplasmosis cutánea primaria.** Sosa Oliva LF, Patrone MS, Tivano S, Bressan GJ, Díaz MG, Guardati MV, Henares E, Iribas JLI. Hospital José María Cullen. Santa Fe.





# 14.15 a 15.45: Minicajos 16: Dermatopatología/misceláneas

**Coordinadoras:** Mónica Ruiz, Cecilia Ventrice

**Secretaria:** Emilia Candiz

(Auditorio C, 2º piso)

1. **¿Quién piensa en el síndrome de Wells?** Cardozo RE, Hak C, Pintos LI, Bit Chakoch E, Paniagua B. Centro Dermatológico Dr. M.M. Giménez. Resistencia, Chaco.
2. **Enfermedad de Grover: presentación clínica e histológica atípica.** Gutiérrez JM, Reano Tessi M P, Maronna E, Maskin M. CEMIC.
3. **Linfangioma circunscrito: diagnóstico incierto, tratamiento desafiante.** Morano L, Azpitarte MV, García López JA. Hospital General de Agudos Dr. J.A. Fernández.
4. **Liquen plano anular y atrófico.** Paszynski D, Jaled M, Coringrato M, Maronna E. Práctica privada. Lanús, Bs. As.
5. **Necrobiosis lipoidica.** Kornoski EH, Reta N, Quispe ML. Hospital Dr. Isidoro Iriarte de Quilmes.
6. **Mucinosis folicular: la llave diagnóstica para el linfoma T cutáneo.** Pollini L, Hernández S, Fuentes M, Muhafra D. Hospital General de Agudos Dr. J.M. Ramos Mejía.
7. **Úlcera eosinofílica en lengua: un desafío diagnóstico.** Pesci L, Melamed M, Latorre K, Flores V, Martín C. Hospital Interzonal General de Agudos Prof. Dr. R. Rossi de La Plata.
8. **Liquen plano generalizado: caso clínico y revisión breve de la literatura.** Puente CM, Di Prinzio L, Toro VV, Baigorri MC, Ibarra LS, Cabanillas MS, García Tascon GL. Hospital General de Agudos D. Vélez Sarsfield.
9. **Hiperplasia linfoide cutánea y su manejo clínico quirúrgico.** Pertile DC, Fuentes M, Costa L, Dimitri A, Muhafra D. Hospital General de Agudos Dr. J.M. Ramos Mejía.
10. **Síndrome de Eagle.** Vercellino A, González S, Silvagni L, Ribotta P, Manzur G. Hospital de Clínicas José de San Martín.
11. **Síndrome de Sweet.** Viotti Bozzini P, Gómez F, Monterroza JP, González MI, Kim HJ, Stringa MD, Uelf E, Morichelli M. Hospital General de Agudos B. Rivadavia.
12. **Variantes frecuentes e infrecuentes de liquen plano simultáneas.** Pini Gueli V, Abeledo L, Trila C, Busso C. Hospital Universitario Austral.

**15.45 a 16.15: Intervalo**



**16.15 a 18.15: Los cinco temas top en estética***(Auditorio A, 2° piso)***Coordinadoras:** Desireé Castelanich, Jella Endre**Secretaria:** Claudia Viecens**16.15-16.35: Innovación en el tratamiento del melasma.** Leisa Molinari**16.35-16.55: Estética regenerativa... seamos parte del futuro.** María Florencia Olguin**16.55-17.15: Toxina botulínica *full face*: técnicas precisas para lograr armonía y equilibrio.** Olivia de Tezanos Pintos**17.15-17.25: Receso****17.25-17.45: ¿Dónde estamos hoy en tecnología láser y luz pulsada?** Claudia Viecens**17.45-18.00: ¿Isotretinoína en envejecimiento?** Mónica Noguera**18.00-18.15: Discusión****16.15 a 18.15: Minicasos 17: Infecciosas****Coordinadoras:** Graciela Fernández Blanco, Patricia Fernández Pardal**Secretaria:** Natalia Spiner*(Auditorio PB, PB)*

- 1. Infección cutánea localmente invasiva por *Purpureocillium lilacinum* en un paciente trasplantado renal.** Viton FM, Depiano G, Maronna E, Maskin M. CEMIC.
- 2. El enemigo bajo la piel: micetoma.** Conrardi CG, Pintos LI, Perren MA, Catana M, Paniagua BA. Centro Dermatológico Dr. M.M. Giménez. Resistencia, Chaco.
- 3. Infección por *Prevotella Bivia* en paciente inmunocompetente.** Domenichelli A, Zini P, Terrusi A, Díaz de la Fuente F, Haller G, Dahbar M, Manzur G. Hospital de Clínicas José de San Martín.
- 4. Brote reaccional símil eritema multiforme en paciente con lepra.** Salto I, Fernández Pardal P, Fischer J, Sánchez G, Benítez S, Pintos R, Vaustat D, Leiro V. Hospital de Infecciosas Dr. F. Muñiz.
- 5. Dermatitis por lúes 2° con compromiso escrotal eccematoide.** Kamhi M, Marchetta L, Fernández Pardal P, Leiro V. Hospital de Infecciosas Dr. F. Muñiz.
- 6. Más que una celulitis: la piel como ventana a un compromiso sistémico.** Lezcano CA, Corsi MJ, Dei Castelli Yamaguchi MA, Exquivel J, González Campos MG, Jakimczuk LS, Lorenzatti MA, Pelech F, Zacharczuk J. Hospital Escuela de Agudos Dr. R. Madariaga. Misiones, Posadas.
- 7. Manifestaciones atípicas de sífilis.** Tirado M, Berberian Y, Villarroel J, Mariucci M, Garibaldi F, Trila C, Hernández MI, Neglia V. Hospital General de Agudos Dr. C. Argerich.
- 8. Secundarismo sífilítico, socios en el aprendizaje.** Jacquet C, Oberé B, Rozenblat L, Jorge M. Hospital General de Agudos Dr. I. Pirovano.
- 9. Dermatitis hipopigmentada en paciente fototipo V: un diagnóstico no tan evidente.** Richter V, Cedeño T, Fuentes M, Costa L, Tiscornia J, Muhafra D. Hospital General de Agudos Dr. J.M. Ramos Mejía.
- 10. Entre la innovación y la infección: micobacteria atípica tras uso de plasma rico en plaquetas.** Chimborazo S, Aignasse G, Fuentes M, Dimitri A, Muhafra D. Hospital General de Agudos Dr. J.M. Ramos Mejía.





11. **Leishmaniasis mucocutánea.** Caminos LB, Pieretti VM, Britos Fodor RG, Delaloye T, Aracil JA, Arena GL. Hospital Interzonal General de Agudos "General San Martín". La Plata.
12. **Lepra borderline lepromatosa.** Meinardi LM, Latorre K, Melamed M, Baglieri S. Hospital Interzonal General de Agudos Prof. Dr. R. Rossi de La Plata.
13. **Infección por *Rickettsia*: presentación de un caso autóctono.** Iragola MB, Guevara MC, Scocchi J, Boulet MJ, Tennerini ML. Hospital L.C. Lagomaggiore. Mendoza.
14. **La histopatología como herramienta clave en infección por *mpox*.** Guevara MC, Iragola MB, Scocchi J, Abaca MC, Borzotta MF. Hospital L.C. Lagomaggiore. Mendoza.
15. **Cromoblastomycosis: reporte de caso en paciente con antecedente oncológico.** Meli M, Pelman D, Colombo SN, Andreoli BM, Cornes MB, Chaves ML, Kasardyan P, Querol EM. Hospital Municipal de Oncología Marie Curie.
16. **Erupción variceliforme de Kaposi por virus varicela zóster.** Maña J, Blautzik F, Cazorla B, De la fuente Hoffmann V, García NN, Martínez P, Pinzón Paladines A, Pivetta A, Rearte N. Hospital Privado de Comunidad. Mar del Plata, Bs. As.
17. **Paniculitis como forma de presentación inicial de criptococosis diseminada en paciente inmunosuprimida.** Nellar J, López Mensaque M, Mazzotta M, Garay IS, Valente E. Hospital Privado Universitario de Córdoba.
18. **Coinfección de paracoccidioidomicosis y tuberculosis: el doble reto diagnóstico.** Amoreo ME, Dimotta VD, Abbiati A, Polichella LL, Ivanov LM. Hospital San Juan de Dios de La Plata.
19. **Sífilis maligna en paciente con infección por VIH.** Martino O, González S, Marini M. Sanatorio Güemes.

#### 16.15 a 18.15: Minicases 18: Cáncer de piel no melanoma

**Coordinadoras:** Daniela Hansman, Virginia M. González

**Secretaria:** Mary Litzi Soliz Burgos

(Auditorio B, 2º piso)

1. **Carcinoma basocelular del complejo areola-pezón.** Cáceres J, Haller G, Llopis C, Chinchilla D, Manzur G. Hospital de Clínicas José de San Martín.
2. **Carcinoma basocelular metatípico terebrante.** Vera Mercado JC, Manassero TM, Corrado A, Dalvit MD, Corrado AV. Hospital Pediátrico del Niño Jesús. Córdoba.
3. **Carcinoma espinocelular múltiple asociado a uso de inhibidor JAK.** Córdova CF, Fuentes M, Costa L, Acosta AC, Muhafra D. Hospital General de Agudos Dr. J.M. Ramos Mejía.
4. **Carcinoma papilar digital.** Castro SV, Stringa AM, Mauri ML, Alfaro CT, Della Giovanna PS. Hospital Nacional Prof. A. Posadas.
5. **Carcinoma tricoblástico: una neoplasia folicular infrecuente.** Daporta E, Oberé B, Alonso C, Ferronato F, Jorge M. Hospital General de Agudos Dr. I. Pirovano.
6. **CEC de localización inusual.** Bianchi M, Irigoyen G, Sicre A, Rubino A, Marconi R. Hospital Italiano de La Plata.

7. **Ecos tumorales de un sistema inmunitario silenciado.** Vergara A, Martelletti N, Ariza R, Salvarezza S, Cristoff F. Hospital Zonal General de Agudos Dr. A. Oñativia.
8. **Enfermedad de Paget extramamaria en escroto: reporte de un caso de diagnóstico tardío.** Rodríguez Palacio B, Rossi MV, Fuentes MS, Costa LS, Morales MS, Chiappe C, Muhafra D. Hospital General de Agudos Dr. J.M. Ramos Mejía.
9. **Eritroplasia de Queyrat en paciente joven: un desafío terapéutico.** Panozzo CA, Martínez M, Pastore F, Glikin I, Madeo C, Chabán L. Hospital General de Agudos Dr. E. Tornú.
10. **Fibroxantoma atípico.** Alava G, Burd J, Ferrua C, Negrete S, Carrizo F, Cozzani R. Instituto de Oncología A.H. Roffo.
11. **Metástasis cutáneas de adenocarcinoma de endometrio.** Yappert YD, Larralde J, Kleiman DS, Duprez Rufino A, Fontana MI, Pappacena G, Barbarulo A. Policlínico Bancario.
12. **Metástasis cutáneas de carcinoma de parótida: nuestro aporte como dermatólogos.** Chamorro A, Abbas A, Oberé B, Ferronato F, Jorge M. Hospital General de Agudos Dr. I. Pirovano.
13. **Sarcoma de Kaposi en paciente VIH+ con inmunidad preservada: una manifestación clínica atípica.** Gallo G, Grillo GM, Baigorria ML, Corrado A, Kopp DJ. Hospital Pediátrico del Niño Jesús. Córdoba.
14. **Sarcoma de Kaposi epidémico en paciente joven con evolución desfavorable.** Batista Z, Abbas A, Rosenblat L, Oberé B, Ferronato F, Jorge M. Hospital General de Agudos Dr. I. Pirovano.
15. **Sarcoma de Kaposi.** Martelletti Dall' Asta N, Torres V, Ariza R, Salvarezza S, Cristoff F. Hospital Zonal General de Agudos Dr. A. Oñativia.
16. **Tratamiento con sonidegib en carcinoma basocelular avanzado.** Frank MM, Mazzotta M, Consigli JE, Consigli CA. Hospital Nacional de Clínicas. Córdoba.
17. **La cara oculta del abandono.** Del Río S, Torres V, Salvarezza S, Cristoff F. Hospital Zonal General de Agudos Dr. A. Oñativia.
18. **Linfoma cutáneo primario de células B tipo pierna.** Barilaro TS, Monferrer MF, Brocco SE, Giangualano E, Vannelli M, Rossi MV. Hospital de Trauma y Emergencia Dr. F. Abete.
19. **Metástasis cutánea con distribución zosteriforme.** Blautzik F, García Altamiranda N, Maña J, Pinzón Paladines A, De la Fuente Hoffman V, Cazorla MB, Pivetta A, Martínez Chabbert P, Villafañe V, Rearte N. Hospital Privado de Comunidad. Mar del Plata, Bs. As.
20. **Carcinoma de células de Merkel.** Aboud JL, Gafaro R, Glikin I, Pereyra A, Madeo C, Maronna E. Hospital General de Agudos Dr. E. Tornú.
21. **Carcinoma espinocelular avanzado.** Rivadulla M, Strambach F, Lago R, Pane N. Hospital General de Agudos Dr. C.G. Durand.





# 16.15 a 18.15: Minicajos 19: Misceláneas

**Coordinadores:** Sergio Carbia, Myriam Dahbar

**Secretaria:** Marina Procchio

(Auditorio C, 2º piso)

1. **Linfoma B con recaída extranodal precoz y compromiso cutáneo.** Pini Gueli V, Stringa M, Trila C, Busso C. Hospital Universitario Austral.
2. **Papulosis bowenoide.** Barrales M, Cevallos Sánchez G, Flores Vélez S, Monroy Burgos S, Pez L, Elizondo A, Vaccarezza A. Hospital General de Agudos Donación F. Santojanni.
3. **Paquidermodactilia en un adolescente.** Pazmiño G, Stefano P, Lago R, Angulo A. Hospital General de Agudos Dr. C.G. Durand.
4. **Pilomatrixoma en adolescentes y jóvenes: un tumor a la sombra del subdiagnóstico.** Fernández M, Oberé B, Ferronato F, Jorge M. Hospital General de Agudos Dr. I. Pirovano.
5. **Poroqueratosis actínica superficial diseminada en un paciente con síndrome de Vogt-Koyanagi-Harada.** Cuenca AD, Stringa A, Lorient M, Della Giovanna PS. Hospital Nacional Prof. A. Posadas.
6. **Poroqueratosis Ptychotropica con buena respuesta a criocirugía.** Trovato D, López R, Noriega G, Vigovich F, Cora F, Romera E. Hospital Británico de Buenos Aires.
7. **Siringocistoadenoma papilífero.** Guerra MJ, Volpe O, Martínez AA, Insaurrealde L, Rojas X, Pérez OG, Carbia SG. Hospital General de Agudos Dr. J.M. Penna.
8. **Siringomas generalizados.** Guzmán K, Vargas A, Casas G, Larralde M. Hospital Alemán.
9. **Xantomas eruptivos.** Bonelo Castro D, Bonafe A, Bresolin D, Plafnik R, Alvarado J, Vaccarezza A. Hospital General de Agudos Donación F. Santojanni.
10. **Linfoma anaplásico de células grandes cutáneo primario.** Apisco ME, Rodríguez N, Flores J, Martínez AA, Insaurrealde L, Rojas X, Gallego LD, Campastri A, Pérez OG, Carbia SG. Hospital General de Agudos Dr. J.M. Penna.
11. **Granuloma anular diseminado.** Quaintenne S, Soto AC, Ortellado ML, García Bazarra ML. Hospital General de Agudos Dr. T. Álvarez.
12. **Granuloma anular generalizado.** Turrin H, Adra J, Boffa L, Martín C, Marconi R. Hospital Italiano de La Plata.
13. **Granuloma anular papular umbilicado.** Barreto P, Caporalini F, Azpitarte V, Dalmasso L, Palmero S. Hospital General de Agudos Dr. J.A. Fernández.
14. **Liquen escleroatrófico facial.** Golpe SB, García López JA, Azpitarte V, Dalmasso L, Palmero S. Hospital General de Agudos Dr. J.A. Fernández.



## Posters electrónicos

### Coordinadores:

Dante Chinchilla, Juliana Martínez Del Sel, Karina Ochoa

**Todos los posters se exhibirán de martes a viernes, de 9.00 a 18.00 h**

**Discusión de posters electrónicos: viernes de 12.45 a 14.00 h  
en el Auditorio PB ubicado en planta baja**

1. **Carcinoma basocelular en párpado tratado con braquiterapia.** Ferrera S, Pelman D, Rey, L, Sánchez G, Andreoli, BM, Colombo S, Cornes, MB. Hospital Municipal de Oncología Marie Curie.
2. **Hallazgos tricoscópicos en metástasis de cuero cabelludo.** Scocchi J, Dattilo MC, Formaggia V, Cantú Parra L, Chessé C. Hospital L.C. Lagomaggiore. Mendoza.
3. **Metástasis cutáneas locorregionales de carcinoma de mama.** Pérez López DI, Guffanti L, Andreoli BM, Colombo S, Cornes MB. Hospital Municipal de Oncología Marie Curie.
4. **Metástasis sincrónicas cutáneas y óseas de cáncer de mama.** Fontana MI, Larralde J, Yappert Y, Kleiman DS, Duprez Rufino A, Barbarulo A, Pappacena G. Policlínico Bancario.
5. **Dermatomiositis amiopática.** Sotelo FR, Penayo T, Sánchez L, Aldama A, Montoya C. Hospital Nacional de Itauguá. Paraguay.
6. **Dermatomiositis paraneoplásica.** Gubiani ML, Gigena AC, Brusa JR, Ferraris LA. Hospital San Roque. Córdoba.
7. **Lupus eritematoso discoide en cuero cabelludo.** Paolicchi J, Martínez del Sel J, Chinchilla D, Dahbar M, Manzur G. Hospital de Clínicas José de San Martín.
8. **Reticuloide actínico: un desafío diagnóstico y terapéutico.** Jourdan DG, Ribotta MP, Martínez del Sel J, Stringa O, Manzur G. Hospital de Clínicas José de San Martín.
9. **Sarcoma de Kaposi en una paciente con dermatitis atópica severa.** Jarolin M, Diez Pérez V, Escauriza P. Hospital Central del Instituto de Previsión Social. Asunción. Paraguay.
10. **Angioma serpiginoso.** Motzo M, Arnez E, Coloma D, Cruz M, Abad ME, Chiappe C, Larralde M. Hospital General de Agudos Dr. J.M. Ramos Mejía.
11. **Eccema coxsackium y PCR en tiempo real.** Giordano Giles A, Longstaff M, Gallo J, Espasandin Y, Mazas C. Hospital Zonal Bariloche.
12. **Larva Migrans** cutánea generalizada. Granillo Fernández MS, Alonzo Caldarelli A, Moreno MV, Maier P, Taboada M. Hospital Zonal de Agudos Dr. R. Gutiérrez.
13. **Lupus cutáneo en pediatría: serie de casos.** Mondino A, Arias MA, Azula ME, Carvajal A, Abad ME, Larralde M. Hospital General de Agudos Dr. J.M. Ramos Mejía.
14. **Pitiriasis rubra pilaris.** Abril K, Arnez E, Valecillos M, Motzo M, Abad ME, Chiappe C, Larralde M. Hospital General de Agudos Dr. J.M. Ramos Mejía.





15. **Necrobiosis lipóidica en adolescente: una presentación atípica.** Bechan A, Salazar Sanabria A, Velásquez Perdomo L, Chinchilla D, Manzur G. Hospital de Clínicas José de San Martín.
16. **Dermatofibromas queloideos. Una presentación inusual.** Paz C, Villamarin L, Amasino M, Escobar M. Sanatorio Dr. J. Méndez.
17. **Granuloma anular elastolítico de células gigantes.** Alonzo Caldarelli A, Ferreiro P, Granillo Fernández MS, Moreno MV, Maier P, Taboada MA. Hospital Zonal de Agudos Dr. R. Gutiérrez.
18. **Lo que revela la piel del adulto mayor: lesiones frecuentes en la práctica clínica.** Vergara A, Beunza F, Ariza R, Cristoff F. Hospital Zonal General de Agudos Dr. A. Oñativía.
19. **DRESS.** Benítez V, Portanier MR, Selva M, Latorre L, Giorgetti P. Hospital Zonal General de Agudos; Mario V Larrain. Berisso, La Plata.
20. **Pustulosis exantemática generalizada aguda secundaria a vancomicina durante la internación.** Bordon MP, Rios J, Sosa S, Escobar M. Sanatorio Dr. J. Méndez.
21. **El impacto de la no adherencia.** Blanchar A, Ariza R, Cristoff F. Hospital Zonal General de Agudos Dr. A. Oñativía.
22. **Síndrome de Bourneville.** Rios JE, Bordón MP, Villamarín L, Escobar M. Sanatorio Dr. J. Méndez.
23. **Photocollage. Diversidad clínica de lesiones cutáneas.** Giorgetti MP, Portanier MR, Selva M, Benítez V. Hospital Mario Larrain Berisso. La Plata.
24. **Condilomas planos de topografías atípicas.** Bonauro P, Delaloye T, Caminos LB, Garritano MV, Arena G. Hospital Interzonal General de Agudos General San Martín.
25. **Enfermedad de Heck.** Sarmiento FR, Santín JG, Monferrer MF, Brocco SE, Vannelli M, González NC, Rossi MV. Hospital de Trauma y Emergencia Dr. F. Abete.
26. **Herpes zóster genital en población pediátrica.** Cumbe K, Baldassarini J, Cantagallo C, Dei-Cas P, Dei-Cas I. Hospital Interzonal General de Agudos Presidente Perón de Avellaneda, Bs. As.
27. **Larva Migrans cutánea.** Gagliardi C, Barilaro TS, Brocco SE, Vannelli M, Rossi MV. Hospital de Trauma y Emergencia Dr. F. Abete.
28. **Más allá de lo común: tuberculosis orificial como forma infrecuente de presentación extrapulmonar.** Mandolesi M, Befani GA, Corsico M, Castellano LN, Peralta MI. Hospital de Agudos Dr. L. Lucero. Bahía Blanca. Bs. As.
29. **Mucormicosis cutánea primaria: reporte de dos casos.** Saurin SD, Mantero N, Sanguineri V, Alfaro CT, Della Giovanna PS. Hospital Nacional Prof. A. Posadas.
30. **Paracoccidioidomicosis cutáneomucosa en paciente inmunocompetente.** Galarza Vázquez A, Machado F, Ribotta P, González S, Manzur G. Hospital de Clínicas José de San Martín.
31. **Sífilis temprana con adenomegalias abscedadas.** Montes ML, Fernández Pardal P, Marchetta L, Vacchino M, Leiro V. Hospital de Infecciosas Dr. F. Muñiz.

32. **Úlcera perianal como manifestación de paracoccidioidomicosis sistémica.** Torres Franco CL, Alfonso Ramo AN. Hospital Central del Instituto de Previsión Social. Asunción. Paraguay.
33. **Alternativa terapéutica en enfermedad ampollar de presentación atípica.** Spinelli J, Costantino Zanchin M, Baigorria MG, Cordoba ML, Lucini D, Martín C, Martínez A. Hospital San Juan de Dios de La Plata.
34. **Presentaciones clínicas de esclerodermia localizada.** Pérez Verón ML, Conforti RB, Florentin M, Demarchi M, Mendoza Vargas C. Hospital Petrona V. de Cordero de San Fernando.
35. **Tratamiento exitoso del pénfigo vulgar.** Ríos NN, Torres CL, Oviedo GB. Instituto de Previsión Social. Paraguay.
36. **Linfoma B difuso de células grandes sistémico con compromiso cutáneo secundario.** Pieretti VM, Michelena MA, Assad AA, Teberosky M, Capurro N, Arena GL. Hospital Interzonal General de Agudos General San Martín.
37. **Vasculitis leucitoclástica inducida por fármacos.** Barbarulo A, Kleiman DS, Larralde J, Yappert YD, Duprez Rufino A, Fontana M. Policlínico Bancario.
38. **Eritema anular centrifugo recurrente anual.** Barcala M, Moreno P, Oleksow B, Dei-Cas I, Cantagallo C. Hospital Interzonal General de Agudos Presidente Perón de Avellaneda, Bs. As.
39. **Estomatitis geográfica ectópica: un hallazgo poco común en mucosa oral.** Vega. Sanatorio Güemes.
40. **Hemoflictenosis bucal recidivante: desafío diagnóstico.** Cucunuba SM, González S, Delgado C, Marini M. Sanatorio Güemes.
41. **Hidradenitis supurativa en el embarazo y la lactancia.** Gómez Zanni MS, López Gamboa V, Raco C, Greco C, Kuyumillan M. Clínica Universitaria Reina Fabiola. Córdoba.
42. **Melasma con compromiso de línea de Klein: presentación de dos casos.** Del Río S, Jaramillo KA. Hospital Zonal General de Agudos Dr. A. Oñativia. Sanatorio Güemes.
43. **Papilitis lingual transitoria.** Flores V, González S, Delgado C, Marini M. Sanatorio Güemes.
44. **Penfigoide ampollar localizado en mama.** Navarrete E, Mieles A, Ribotta P, Dahbar M, Mordoh A, Manzur G. Hospital de Clínicas José de San Martín.
45. **Pioderma gangrenoso refractario tratado con talidomida.** Medina G, Ríos J, Haller G, Jorge M, Manzur G. Hospital de Clínicas José de San Martín.
46. **Presentación atípica de sebaceoma.** Alegre MJ, Chinchilla D, Haller G, Díaz De La Fuente F, Manzur G. Hospital de Clínicas José de San Martín.
47. **Radiation recall.** Castro Mosqueira MB, Pelman D, Riquelme CR, Quiñonez JL, Andreoli BM, Colombo S, Cornes MB. Hospital Municipal de Oncología Marie Curie.
48. **Respuesta estética con láser CO2 y adapalene en el síndrome de Favre-Racouchot.** Charris MF, Pinto Y, Conforti R, Demarchi M, Galimberti D. Hospital Petrona V. de Cordero de San Fernando.





49. **Vasculitis por IgA relacionada con tatuaje.** González M, Perlaza E, Brocco SE, Vannelli M, González NC, Rossi MV. Hospital de Trauma y Emergencia Dr. F. Abete.
50. **Nevo lipomatoso.** Iñiguez D, Lorient DM, Mantero NM, Di Gaeta R, Alfaro T, Della Giovanna PS. Hospital Nacional Prof. A. Posadas.
- 51.
52. **Alopecia areata en cejas.** Sanches Colmán LP, Sotelo Cáceres F, Aldama Caballero A, Montoya C, Rivelli V. Hospital Nacional de Itaugua. Paraguay.
53. **Alopecia cicatricial secundaria a liquen plano pilar.** Duprez Rufino A, Yappert YD, Larralde J, Kleiman DS, Fontana MI, Barbarulo A. Policlínico Bancario.
54. **Asociación entre psoriasis e insuficiencia pancreática exocrina.** Vázquez N. Hospital de Clínicas José de San Martín.
55. **Cuando la terapia deja marca: atrofia e hipopigmentación lineal por corticoides intralesionales.** Dimotta VD, Martínez Gamba L, Knudsen B, Ivanov ML, Lucini D, Moreno V, Martín C. Hospital San Juan de Dios de La Plata.



# FOTOSOL PLANO

FOTOPROTECCIÓN PLANA EN TODO EL ESPECTRO

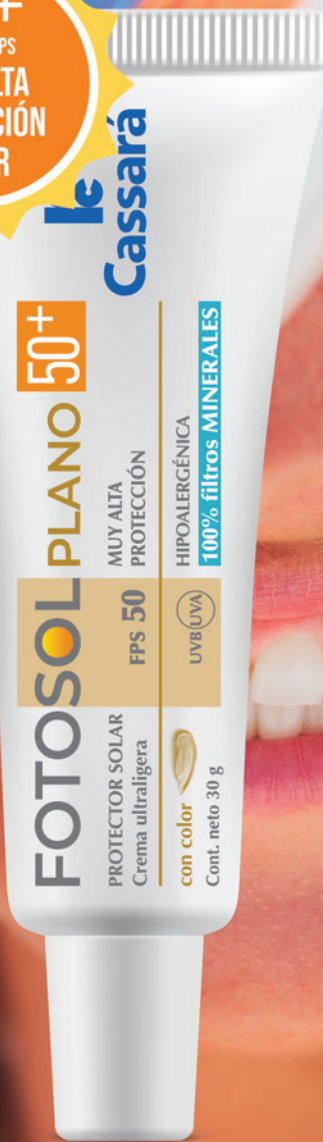100% filtros MINERALES

FDA GRASE

**33** FPS  
ALTA  
PROTECCIÓN  
SOLAR



**50+** FPS  
MUY ALTA  
PROTECCIÓN  
SOLAR



con color



**le**  
**Cassarà**